

Amputation du gland au cours de la circoncision et réimplantation : à propos d'un cas et revue de la littérature

Glans penis amputation due to circumcision and replantation: case report and literature review

I. Diabaté · S.C.N. Kouka

Reçu le 3 août 2011 ; accepté le 26 septembre 2011
© SALF et Springer-Verlag France 2011

Résumé L'amputation du gland au cours de la circoncision est une complication tragique dont la responsabilité incombe à l'opérateur. Le traitement de référence de cette lésion repose sur la réimplantation microchirurgicale par anastomose vasculaire et nerveuse. Nous rapportons un nouveau cas d'amputation totale du gland d'un enfant de six ans à la suite d'une circoncision et dont la réimplantation a été faite dans l'heure suivant l'accident, sans anastomose microchirurgicale. Avec un recul de plus de sept mois, le résultat obtenu a été jugé bon sur le plan urinaire et érectile de même que sur le plan de la sensibilité et de l'aspect cosmétique du gland. *Pour citer cette revue : Andrologie 21 (2011).*

Mots clés Circoncision · Amputation · Pénis · Gland · Réimplantation pénienne

Abstract Penile amputation due to circumcision is a tragic complication in which the operator is responsible. The current treatment is based on microsurgical replantation methods by anastomosing penile dorsal vessels and nerves. We report a new case of penile glans amputation due to circumcision in a 6-year-old boy. Replantation was done without microvascular and nerves anastomosis. After 7 months of treatment, the final result was found to be good in terms of the urinary stream, erectile function, sensitivity and morphological aspect of the glans. *To cite this journal: Andrologie 21 (2011).*

Keywords Circumcision · Amputation · Penis · Glans · Penile replantation

I. Diabaté (✉)
CHR Amadou-Sakhir-MBaye de Louga,
BP 586 Louga, Sénégal
e-mail : dibra5@yahoo.fr

S.C.N. Kouka
CHR de Tambacounda, Sénégal

Introduction

L'amputation du gland au cours de la circoncision est une complication rare [1–5]. Elle est vécue comme un véritable drame non seulement en raison de l'importance de la verge mais également en raison de la simplicité de la circoncision qui n'est toutefois pas dénuée de risque [5–9].

De nos jours, le traitement standard de cette complication repose sur une réimplantation microvasculaire et nerveuse [1–4], ce qui garantit la fonction érectile, la fonction urinaire et la sensibilité de l'organe amputé. Cependant, la circoncision étant l'intervention chirurgicale la plus pratiquée dans le monde [1,3,6,7,9,10], il est évident que dans de nombreux pays en particulier en développement, les plateaux techniques n'offrent pas les conditions pour une telle réimplantation microchirurgicale. Par conséquent, la seule alternative reste la réimplantation sans anastomose microvasculaire et nerveuse avec les risques de fistule, de nécrose, de sténose, de troubles érectile et de la sensibilité du gland [1–4].

L'objectif de ce travail était de rapporter ce nouveau cas de réimplantation pénienne réussi sans anastomose microchirurgicale mais surtout d'apporter au regard de la littérature quelques éclaircies sur les conditions de la pratique de la circoncision à l'origine d'une amputation pénienne.

Observation

L'enfant M. S., âgé de six ans nous a été présenté un quart d'heure après une amputation totale du gland survenue au cours d'une circoncision pratiquée dans la nuit dans l'enceinte de notre hôpital.

L'examen a permis de mettre en évidence une section complète du gland et du prépuce au niveau du sillon balano-préputial (Fig. 1A). La tranche de section présentait un saignement en nappe mais l'enfant était stable sur le plan hémodynamique. Le prépuce et le gland amputés étaient enveloppés dans une compresse stérile avec une sonde urétrale en préopératoire (Fig. 1B). Nous avons aussitôt

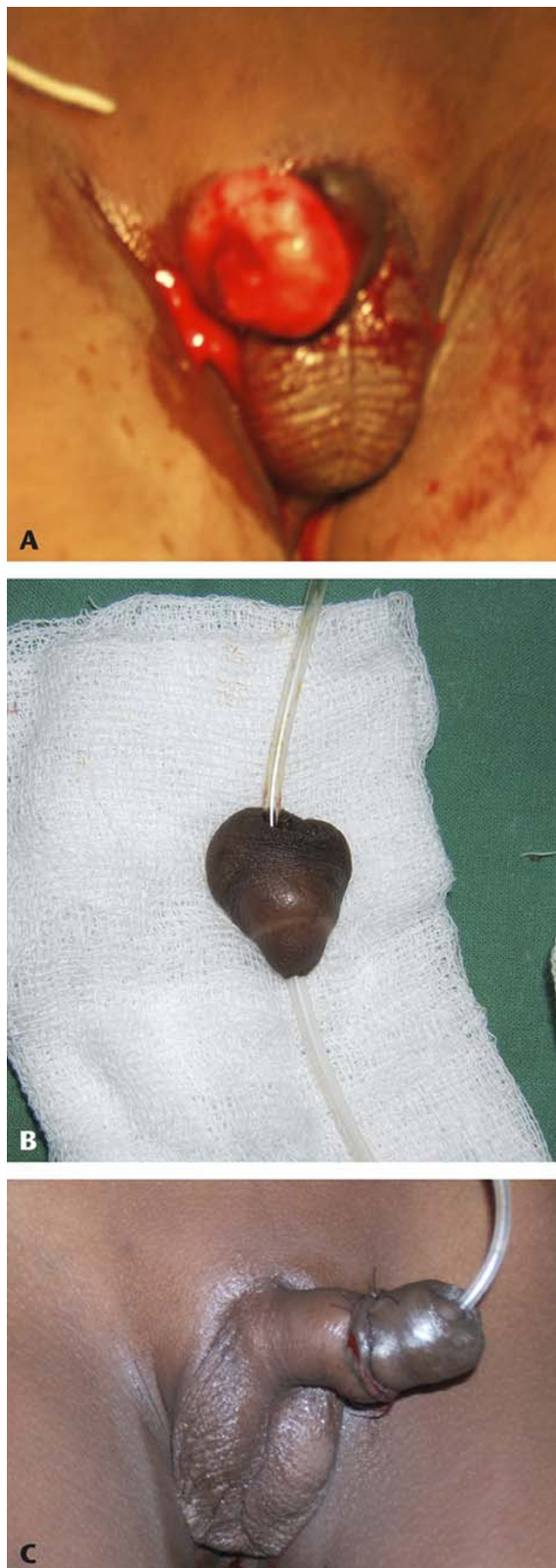


Fig. 1 A. Amputation du gland. B. Cathétérisation urétrale du gland amputé avec un prépuce décalotté, avant la réimplantation. C. Aspect du pénis après réimplantation du gland et du prépuce

recouvert la tranche de section de la verge par une compresse stérile imbibée de povidone iodée à 10 %. Le moignon pénien amputé a été rincé au sérum salé isotonique puis enveloppé dans une compresse imbibée du même sérum et conservé dans une cupule en attendant l'équipe des anesthésistes.

L'enquête menée pour déterminer les circonstances de cet accident a révélé que l'opérateur était un infirmier de garde. Il a pu nous avouer qu'il était seul sans aide à faire le geste, sans ses lunettes de correction, dans une salle de soins externes sur une table d'examen et que l'enfant était agité et se débattait, comme pour se justifier. Le geste a consisté après une anesthésie locale à la racine de la verge, au clampage du prépuce à l'aide d'une pince de Kocher suivi de son excision à la lame de bistouri au ras de la pince. C'est par la suite qu'il a constaté l'amputation du gland et nous a fait appel.

Admis au bloc opératoire 30 minutes après l'accident et sous anesthésie générale, la réimplantation balanopréputiale a été faite en quatre plans au polyglactine 910 (5/0) en points séparés : suture spongio-urétrale sur une sonde urétrale charrière 10, suture de l'albuginée des corps caverneux, suture du fascia de Buck ; la suture de la peau et des tissus sous-cutanés a été faite au polyglactine 910 (4/0). Le tout a donné un aspect final représenté dans la Figure 1C. Le pansement a été fait en rabattant la verge sur la symphyse. Nous n'avons pas jugé utile la pose de cathéter vésical sus-pubien. En peropératoire, le patient a reçu une antibiothérapie (association amoxicilline-acide clavulanique) qu'il a continuée pendant 14 jours. En postopératoire, il a également reçu du mornifluate 400 mg en suppositoire à raison de deux prises par jour pendant sept jours. Au sixième jour postopératoire, nous avons constaté des zones d'infarctissement du prépuce que nous avons respectées. Au 13^e jour postopératoire, le prépuce était totalement infarcté mais encore adhérent et rétracté, le gland recouvert d'une couche hyperpigmentée. L'ablation de la sonde urétrale a été faite le même jour et le jet mictionnel a été jugé bon. Les pansements ultérieurs ont permis de décaper progressivement le prépuce nécrosé. Le contrôle du 46^e jour postopératoire a objectivé un gland et un méat urétral d'un bon aspect (Fig. 2), sans trouble mictionnel, mais toutefois un trouble de la sensibilité du gland. Le patient a été revu six mois plus tard dans le même état que précédemment mais cette fois-ci sans trouble de la sensibilité du gland et une bonne érection objectivée par stimulation locale.

Discussion

La circoncision est un acte chirurgical et en tant que tel, elle doit être pratiquée dans des conditions de sécurité par des mains entraînées.

Dans de nombreuses communautés, en particulier en Afrique au Sud du Sahara où la circoncision est pratiquée



Fig. 2 Aspect du pénis 46 jours après la réimplantation

de façon courante, elle a encore un statut de petite chirurgie [3,5,9,11]. Cela laisse libre cours aussi bien aux paramédicaux qu'à des non-professionnels de la santé à sa pratique dans des conditions non conformes moyennant le paiement « d'honoraires ». Étant de loin l'intervention chirurgicale la plus pratiquée dans le monde [1,3,7,9–11], aussi bien pour des motifs religieux, rituels, socioculturels, esthétiques que médicaux, la circoncision peut être source de complications nombreuses. Les complications hémorragiques sont les plus fréquentes [3,6–8,10,12]. Elles se manifestent sous forme de saignement ou d'hématome. Elles sont dues à un défaut ou un trouble de l'hémostase. Une plaie du gland, une lésion de l'artère du frein ou même l'hémophilie peuvent en être la cause. Habituellement, ces complications hémorragiques sont facilement jugulées par un pansement compressif ; parfois, une exploration de la plaie s'avère nécessaire pour assurer l'hémostase. Dans le cas de l'hémophilie, la prise en charge du patient nécessite un apport de facteurs de coagulation dont il manque, en particulier les facteurs VIII et IX. L'infection vient au deuxième rang après les complications hémorragiques [6,8]. Elle est favorisée par le non-respect de l'asepsie au cours de la circoncision. Elle peut être localisée à la plaie entraînant un retard de cicatrisation ou être à l'origine d'une septicémie mettant en jeu le pronostic vital [12]. Dans ce cas, la prise en charge fera appel à une réanimation avec une antibiothérapie par voie générale et des soins locaux de la porte d'entrée. La sténose du méat, quant à elle, se manifeste par une dysurie qui survient à distance de la circoncision. Sa cause est traumatique et/ou infectieuse. Au plan thérapeutique, une méatotomie suffit. Toutefois, en cas de récidives fréquentes avec existence de tissu fibroscleux du méat urétral, il serait judicieux de pratiquer une méatoplastie à l'aide de muqueuse buccale. La fistule pénienne urétrocutanée est une autre complication de la circoncision. C'est la principale complication de la série de Sylla et al. [5].

Elle siège habituellement au sillon balanopréputial, à la face ventrale de la verge. C'est à ce niveau que l'urètre est le plus superficiel et il y chemine l'artère du frein dont l'hémostase par une prise en masse ou une électrocoagulation peut entraîner une lésion urétrale avec nécrose secondaire, chute d'escarre et constitution de la fistule. Au plan thérapeutique, les techniques couramment utilisées sont : le dédoublement urétrocutané avec avivement des berges et suture en deux plans, les techniques du lambeau cutané et de Davis [5]. La dénudation de la verge au cours de la circoncision est une complication due à une trop forte traction du prépuce suivie de sa résection après la pose d'un clamp. Elle laisse une verge dépouillée de son fourreau. Pour y remédier lorsqu'elle est importante, il faut réaliser une autogreffe du tissu excisé dans l'immédiat. En cas d'échec, des lambeaux pourront être envisagés pour combler la perte de substance cutanée. En revanche, si la perte de substance est moins importante, une régénération est bien possible sans greffe. Il existe également des complications de la circoncision d'ordre cosmétique (kystes, granulomes, lymphœdème, torsion ou coudure de verge) dont la correction exige la chirurgie [5,6,8,9,12].

L'amputation du gland que nous rapportons est l'une des plus tragiques de toutes les complications de la circoncision. Sa fréquence varie considérablement selon les auteurs : Okeke et al. [9] ont noté dans une série de complications de la circoncision 3,1 % d'amputation du gland, quant à Sylla et al. [5] elle était de 14,28 %. Cette grande variabilité s'expliquerait par le fait que dans certaines régions, de nombreux cas ne sont pas répertoriés parce que survenant dans un contexte de pratiques traditionnelles [3,5]. Le drame lié à cette complication est la crainte de perdre une partie de la verge, des séquelles potentielles (urinaires, sexuelles, psychologique) [1], voire le pronostic vital qui peut être mis en jeu [12]. Des cas d'amputation du gland ayant entraîné la mort par choc hémorragique ont déjà été rapportés [5].

L'amputation du gland suite à la circoncision est une faute technique qui ne devrait pas arriver. Elle n'est imputable qu'à l'opérateur [5] comme c'est le cas pour notre cas. C'est un opérateur inexpérimenté, incompetent ou trop confiant et pressé [4,5,11] qui ne prend pas soin de respecter les différents temps de l'intervention.

Une réimplantation pénienne doit être entreprise dans les meilleurs délais, précisément dans les huit premières heures après l'amputation pour ainsi garantir plus de chances de succès [13]. Toutefois, des cas ont pu être réalisés avec succès 18 à 24 heures après le traumatisme [4,5]. Dans tous les cas, le gland amputé doit être conservé de façon aseptique dans un flacon et maintenu à 4 °C, sans contact avec la glace [2–5].

Dans une intéressante revue de la littérature, Babaei et Safarinejad [2] ont énuméré les différentes variantes d'une réimplantation pénienne. Elles sont soit microchirurgicale avec anastomoses vasculaires et nerveuses, soit sans

anastomoses vasculaires et nerveuses. Il ressort de cette même étude [2] que la première variante est moins pratiquée que la seconde. En effet, le microscope opératoire indispensable dans la réalisation de la première variante n'est pas partout disponible. Néanmoins de nos jours, force est de constater que la technique de choix en cas d'amputation pénienne est la réimplantation par anastomose microchirurgicale vasculaire et nerveuse [1–4]. C'est elle qui garantit de meilleurs résultats. Le premier cas a été publié en 1977 par Cohen cité par Babaei et Safarinejad [2] de même que par Hashem et al. [4]. Cette intervention consiste non seulement au réaligement avec suture des structures péniennes : urètre (préalablement cathétérisé), corps spongieux et caverneux, fascia de Buck et fourreau de la verge ; mais surtout à une anastomose microvasculaire et nerveuse des veines, des artères et des nerfs dorsaux de la verge. La réimplantation pénienne sans anastomose vasculaire et nerveuse comme nous l'avons pratiquée chez notre patient est bien possible. Mais dans la littérature, aucune hypothèse formelle n'est avancée pour expliquer ces cas de réussite : Faydaci et al. [13] ont évoqué la notion de flux sanguin passif de la portion proximale vers l'extrémité amputée de même que le phénomène de néoangiogenèse ; quant à Babaei et Safarinejad [2], ils soutiennent le rôle du flux sanguin dans les espaces sinusoides des corps caverneux. À notre avis et de celui d'autres auteurs [3,12], l'une des raisons expliquant les cas de succès sans anastomose microchirurgicale viendrait du fait que les structures de la verge sont richement vascularisées avec de nombreuses anastomoses permettant toute réimplantation. Déjà en 1929, comme publié par plusieurs auteurs [2,4,10], Ehrlich avait rapporté le premier cas documenté de réimplantation pénienne sans anastomose microchirurgicale. Essid et al. [3] en 2005, et plus récemment d'autres auteurs [13,14] ont procédé avec succès à la même intervention. Dans tous ces cas [3,13,14] y compris le nôtre, il s'est agi pendant l'intervention d'un réaligement de la portion pénienne distale amputée sur la portion proximale sur sonde urétrale à demeure avec anastomoses par sutures plan par plan et en points séparés des structures péniennes soigneusement identifiées ; il n'a été réalisé ni suture vasculaire ni suture nerveuse. Les résultats de la chirurgie de la réimplantation pénienne sont fonction d'un certain nombre de facteurs parmi lesquels : le temps écoulé entre l'amputation et la réimplantation, les conditions de conservation du moignon, le matériel chirurgical, l'expérience de l'opérateur, etc. Quelle que soit la technique de la réimplantation, il existe des risques de complications du genre : nécrose cutanée ou du moignon distal, fistules urétrocutanées, sténose urétrale, troubles érectile et de la sensibilité [2–4,11]. Ces complications sont surtout l'apanage des réimplantations péniennes sans anastomoses microchirurgicales [1,2]. Dans notre cas, la survenue de la nécrose du prépuce réalisant une auto-amputation, également rencontrée par Aydin et al. [1] est liée

à une ischémie. Quant au trouble de la sensibilité du gland qui a été noté dans un premier temps, il a fait place à une récupération progressive de la sensibilité. Dans le but de réduire les risques de complications et accroître les chances de succès dans les réimplantations péniennes, des mesures adjuvantes au traitement chirurgical sont à observer [3,10,12] : le lavage du moignon pénien au sérum salé isotonique et sa conservation en milieu aseptique à 4 °C, un débridement si nécessaire, une antibiothérapie, l'administration d'anticoagulant à bas poids moléculaire, l'oxygénothérapie hyperbare, etc. Concernant le matériel de suture, nous avons utilisé le polyglactine 910 tout comme Faydaci et al. [13] ; Essid et al. [3] tout comme Charlesworth et al. [14] ont utilisé du fil en monofilament résorbable.

Bien que différents cas de réimplantation pénienne ont été réussis [1,3,4,10,12–14] dont le nôtre, il existe des cas d'échec [2,3,5,11]. Sow et al. [11] ont enregistré dans leur série sept cas de nécrose ischémique du gland sur sept après réimplantation balanique sans suture microvasculaire. Par conséquent, nous pensons que la lutte contre ces graves lésions de la circoncision passe par la médicalisation de celle-ci et en respectant les conditions d'une intervention chirurgicale.

Conclusion

La circoncision est un acte chirurgical qui engage la responsabilité de l'opérateur. C'est une intervention qui présente des complications variées dont l'une des plus tragiques est l'amputation du gland. Le traitement standard de celle-ci repose sur une réimplantation pénienne microvasculaire et nerveuse qui n'est pas réalisable dans de nombreux pays où la circoncision est courante, par manque d'équipement approprié. D'où l'intérêt dans ces cas, de réaliser une réimplantation pénienne sans anastomose microchirurgicale en raison des différents cas de succès rapportés mais tout en ayant à l'esprit les risques d'échec.

Conflit d'intérêt : les auteurs déclarent ne pas avoir de conflit d'intérêt.

Références

1. Aydin A, Aslan A, Tuncer S (2002) Penile amputation due to circumcision and replantation. *Plast Reconstr Surg* 110:707–8
2. Babaei AR, Safarinejad MR (2007) Penile replantation, science or myth? A systematic review. *Urol J* 4:62–5
3. Essid A, Hamzaoui M, Sahli S, et al (2005) Réimplantation balanique après accident de circoncision. *Prog Urol* 15:745–7
4. Hashem FK, Ahmed S, Al-Malaq AA, et al (1999) Successful replantation of penile amputation (postcircumcision) complicated by prolonged ischaemia. *Br J Plast Surg* 52:308–10

5. Sylla C, Diao B, Diallo AB, et al (2003) Les complications de la circoncision : à propos de 63 cas. *Prog Urol* 13:266–72
6. Chaim JB, Livne PM, Binyamini J, et al (2005) Complications of circumcision in Israel: a one year multicenter survey. *Isr Med Assoc J* 7:368–70
7. Mousavi SA, Salehifar E (2008) Circumcision complications associated with the plastibell device and conventional dissection surgery: a trial of 586 infants of ages up to 12 months. *Adv Urol* 60:6123
8. Muula AS, Prozesky HW, Mataya RH, Ikechebelu JI (2007) Prevalence of complications of male circumcision in Anglophone Africa: a systematic review. *BMC Urol* 7:4
9. Okeke LI, Asinobi AA, Ikuerowo OS (2006) Epidemiology of complications of male circumcision in Ibadan, Nigeria. *BMC Urol* 6:21
10. Sherman J, Borer JG, Horowitz M, et al (1996) Circumcision: successful glanular reconstruction and survival following traumatic amputation. *J Urol* 156:842–4
11. Sow Y, Diao B, Fall PA, et al (2007) Amputation du gland lors de la circoncision : à propos de 19 cas. *Andrologie* 17:236–40
12. Gluckman GR, Stoller ML, Jacobs MM, et al (1995) Newborn penile glans amputation during circumcision and successful reattachment. *J Urol* 153:778–9
13. Faydaci G, Ugur K, Osman C, et al (2011) Amputation of glans penis: a rare circumcision complication and successful management with primary anastomosis and hyperbaric oxygen therapy. *Korean J Urol* 52:147–9
14. Charlesworth P, Campbell A, Kamaledeen S, Joshi A (2011) Surgical repair of traumatic amputation of the glans. *Urology* 77:1472–3

springer.com

The Innovative Website Focused on You

- ▶ Sign up for SpringerAlerts to get the latest news in your field
- ▶ Save money through Springer's Online Sales
- ▶ Order with special savings – for authors, journal contributors, society members and instructors
- ▶ Find all books and journals
- ▶ Download free e-sample copies of journals and book chapters



springer.com – be the first to know

011743a