

ESFENOIDOTOMIA ANTERIOR PARA ACESSO AOS TUMORES SELARES

Nota técnica

José Alberto Landeiro¹, Lilian Brauns Teixeira²,
Josildo Marins Filho³, Lúcio César Hott Silva⁴

RESUMO - A dissecação da mucosa do septo nasal durante o acesso transesfenoidal tradicional tem significativa morbidade. A técnica de acesso direto ao seio esfenoidal, sem descolamento da mucosa septal é descrita. Elimina complicações como perfuração de septo, perda do olfato, epistaxe, fistula oronasal e dormência nos lábios. A esfenoidotomia pode ser feita sob visão do microscópio cirúrgico, do endoscópio ou mesmo sob luz frontal, e proporciona um ótimo espaço para remoção dos tumores de origem selar.

PALAVRAS-CHAVE: sela túrcica, esfenoidotomia, via transesfenoidal.

Sphenoidotomy approach to the sellar tumors: technical note

ABSTRACT - Dissection of mucosa from the nasal septum during transphenoidal approach can lead to significant morbidity. We report our experience with sphenoidotomy approach to the sella. This procedure obviates this dissection and its complication as septal perforations, anosmy and epistaxis. Sphenoidotomy can be done under the microscopic view, endoscopic techniques and even with headlight. This approach is a safe and effective alternative to traditional or endoscopic exposures to the sella.

KEY WORDS: sella turcica, sphenoidotomy, transsphenoidal approach.

A possibilidade de um acesso anatômico rápido e seguro, com alteração mínima da cavidade nasal, tem tornado a esfenoidotomia anterior direta nossa via de acesso de eleição para tumores hipofisários. Segue-se a descrição detalhada da técnica.

MÉTODO

No pré-operatório, os pacientes foram submetidos a tomografia computadorizada (TC) dos seios da face para se estudar a posição do septo nasal, o tamanho e a relação entre os cornetos, o padrão de aeração e septação do seio esfenoidal, suas relações anatômicas com o assoalho selar, canais ópticos, protuberâncias carótídeas e clivus, assim como para detecção de coleções sinusais e pólipos nasais. Todos os pacientes sumeteram-se a avaliação endocrinológica, oftalmológica e por ressonância magnética (RM). Clavulim na dose de 1g intravenoso foi usado profilaticamente durante a indução anestésica.

A cirurgia é realizada sob anestesia geral, sendo a intubação orotraqueal. Segue-se o tamponamento da orofaringe. O paciente é colocado em decúbito dorsal com a cabeça apoiada em suporte tipo ferradura, em leve extensão e voltada para o cirurgião, escolhendo-se de pre-

ferência a narina mais larga. É feita assepsia da face e cavidade nasal com povidine ou clorhexidine. O abdômen é preparado da mesma maneira para eventual retirada de gordura, a ser usada no tamponamento da sela. A mucosa nasal é infiltrada com solução de lidocaína 2% com adrenalina na proporção de 1:100.000.

Um espéculo nasal curto de aproximadamente 3 cm de comprimento é introduzido na narina escolhida, passando entre a concha média lateralmente e o septo nasal medialmente. Os espéculos vão sendo trocados por espéculos mais longos à medida que se progride em direção ao óstio esfenoidal. Esta fase pode ser feita sob luz frontal ou com auxílio do microscópio ou mesmo por técnica endoscópica. Parte da concha nasal poderá ser removida, em caso de desvios nasais significativos ou hipertrofia da mucosa para facilitar o acesso e melhorar a iluminação do campo operatório. O espéculo mais longo, com as bordas evertidas aprofunda o acesso, direcionando-se para a linha média de encontro à inserção do septo ósseo com a crista etmoidal, sobrevivendo a luxação e o deslocamento do septo nasal para o outro lado (Fig 1). As pontas do espéculo são colocadas lateralmente aos dois orifícios de entrada no seio esfenoidal e não devem se aprofundar além das paredes laterais do seio, nem pene-

Serviço de Neurocirurgia do Hospital de Força Aérea do Galeão (HFAG), Rio de Janeiro RJ: ¹Chefe do Serviço de Neurocirurgia do HFAG; ²Professor Assistente-Doutor do Hospital Universitário Antônio Pedro; ³Residente HFAG; ⁴Interno HFAG.

Recebido 19 Setembro 2000, recebido na forma final 11 Dezembro 2000. Aceito 13 Dezembro 2000.

Dr. José Alberto Landeiro - Rua Monsenhor Ascâneo 591 / 202 - 22261-060 Rio de Janeiro RJ - Brasil.

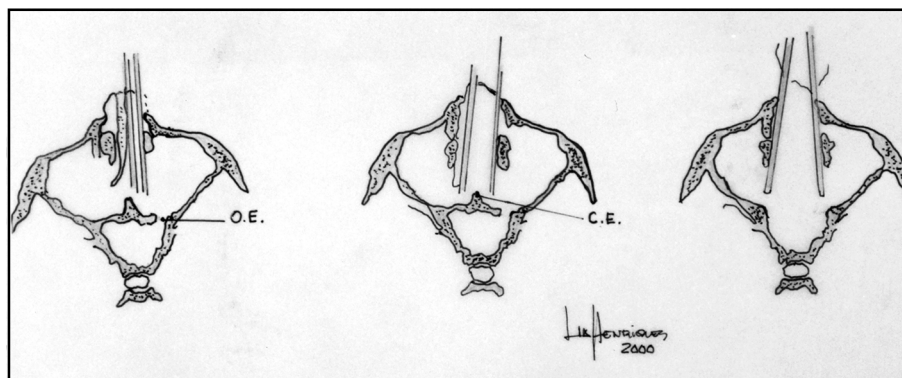


Fig 1. Introdução do espéculo nasal, seguindo a linha média, em direção ao óstio esfenoidal (OE); deslocamento do septo nasal e identificação da crista esfenoidal (CE); remoção da parede óssea, com as pontas do espéculo limitadas às aberturas laterais do seio esfenóide.

trar no interior do seio esfenoidal. A confirmação da entrada no seio é feita sob fluoroscopia. A mucosa da parede anterior do seio é descolada, coagulada e ressecada. O óstio esfenoidal é ampliado com pinças de Kerrison de 1 e 2 mm, removendo-se toda a porção óssea entre os dois orifícios de entrada no seio esfenoidal, obtendo-se então a esfenoidotomia anterior. No interior do seio, novo controle fluoroscópico é feito para confirmar a localização do assoalho selar e a mucosa do seio é apenas deslocada do assoalho. Segue-se a cirurgia como convencionalmente descrita¹.

Após a retirada do tumor (Fig 2), o fechamento do assoalho é feito ou com parte da mucosa da concha média ou gordura abdominal, reforçados pelo uso da cola de fibrina. A manobra de Valsalva realizada antes e depois do fechamento confirma o vedamento ou auxilia na detecção de fístula liquórica. No caso de fístula liquórica, um cateter intradural lombar é introduzido, para drenagem de aproximadamente 50 ml de líquido diário por aproximadamente cinco dias.

DISCUSSÃO

Em 1910 Oscar Hirsch² publicou o primeiro caso bem sucedido de acesso transeptal transefenoidal aos tumores da hipófise. No mesmo ano, Halsted³ empregou uma incisão sublabial transeptal, refletindo estruturas ósseas da cavidade nasal superiormente, também para tratar cirurgicamente tumor da hipófise. Cushing⁴ em 1912 modificou a técnica de Hirsch, adotando a via transeptal com dissecação da mucosa e incisão sublabial. Houve uma tendência nas décadas seguintes de retorno à craniotomia subfrontal, proposta por Frazier⁵.

Guiott⁶, na década de 60, manteve viva a cirurgia transefenoidal transeptal de Cushing, acrescentando a fluoroscopia como valioso acessório na sala de operações, permitindo com isto localizar com mais segurança o seio esfenoidal e a sela turca. Hardy¹

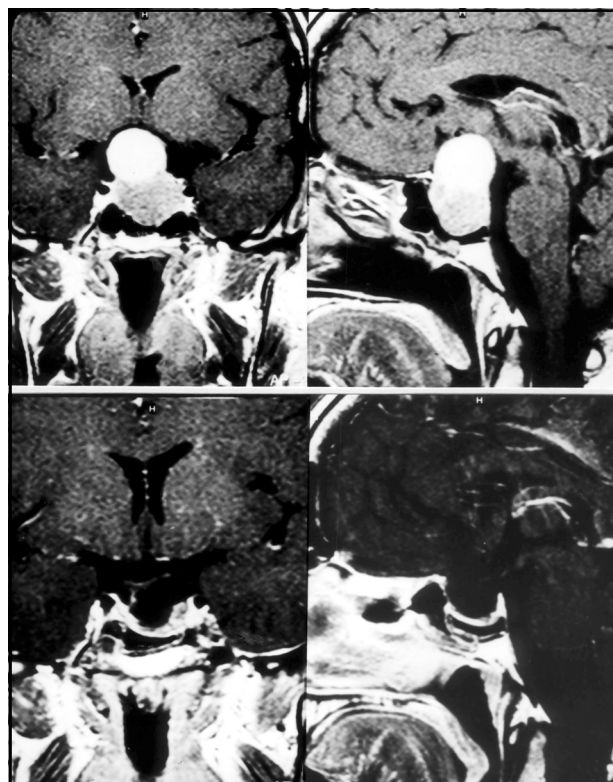


Fig 2. Imagem por ressonância magnética do pré e pós-operatório de macroadenoma hipofisário, mostrando ressecção total da lesão e descompressão do quiasma óptico.

introduziu o microscópio cirúrgico, quando então a cirurgia transefenoidal obteve grande impulso. Tindall et al.⁷ em 1978 descreveram o acesso transeptal unilateral, prescindindo então da incisão sublabial e seus inconvenientes como anestesia gengival e labial, bem como tentava preservar o septo nasal. Ainda assim, perfuração, laceração da mucosa nasal e hemorragia foram complicações comuns.

Tucker e Hahn⁸, em 1982, descreveram a técnica de rinoplastia externa e alotomia lateral com incisão

septal anterior ou posterior. Já Griffith e Veerapen⁹ foram os primeiros a publicar o acesso transnasal direto ao seio esfenoidal, sem dissecação da mucosa septal, porém não obtiveram grande popularidade. Wilson et al.¹⁰ fizeram uma revisão dos vários acessos a sela turca e todos eles visavam a minimizar os danos e complicações nasais como perfuração do septo, hemorragia, o uso de tamponamento nasal, muito incômodo para o paciente, laceração da mucosa, sinéquias e obstrução nasal¹¹.

Jankowicz et al.¹², em 1992, publicaram pela primeira vez sua experiência com o uso do endoscópio para acesso transesfenoidal direto à sela, via óstio esfenoidal, para ressecção de tumores hipofisários, inspirado na experiência bem sucedida da otorrinolaringologia no tratamento de doenças inflamatórias e polipóides nasais com o endoscópio. Sangramento difuso da mucosa e ocorrência de fístulas liquóricas foram descritos. Gamea et al.¹³ publicaram sobre a técnica de acesso endoscópico à sela com o endoscópio rígido. No mesmo ano, em 1994, Cook e Jones¹⁴ descreveram sua experiência com a cirurgia transesfenoidal direta, também sob via endoscópica. Helal¹⁵ combinou o uso do microscópio e endoscópio cirúrgicos, permitindo que porções residuais dos tumores fossem detectadas e removidas com o endoscópio.

O desenvolvimento de endoscópios com várias graduações, mais delicados, de fácil manuseio, acrescidos do melhor conhecimento da anatomia nasal pelos neurocirurgiões, tornaram possível uma abordagem menos invasiva aos tumores selares¹⁶. Todos estes procedimentos têm em comum o acesso direto ao esfenoide, prescindindo então de manipulação da mucosa septal. Heilman et al.¹⁷ denominaram este acesso de esfenoidotomia anterior direta, que pode ser feita com o microscópio, endoscópio ou luz frontal, que garantem boa iluminação e dissecação mínima das partes moles. As principais complicações são as mesmas da fase intraesfenoidal e selar da cirurgia, como fístula liquórica e lesão vascular.

Em suma, a esfenoidotomia anterior proporciona uma via de acesso rápida ao seio esfenoidal, com ampla exposição do assoalho selar, minimamente invasiva, sem necessidade de dissecação septal ou labial. São mínimas as queixas de dor ou desconforto nasal no pós-operatório, dispensa-se o tamponamento nasal e há retorno imediato do septo nasal à posição inicial. Pode ser feita sob luz frontal ou sob visão do microscópio, o que torna este procedimento acessível às instituições que não dispõem de endoscópios.

REFERÊNCIAS

- Hardy J. L'exerese des adenomes hypophysaires par voie transphenoidale. *Union Med Can* 1962;91:933-945.
- Hirsch O. Demonstration eines nach einer neuen Methode operiert Hypophysentumors. *Verh Dtsch Ges Chir* 1910;39:31-56.
- Halsted AE. Remarks on the operative treatment of tumors of the hypophysis: with the report of two cases operated on by the transnasal method. *Trans Am Surg Assoc* 1910;28:73-93.
- Cushing H. Surgical experiences with pituitary disorders. *JAMA* 1914; 63:1515-1525.
- Frazier CH. An approach to the hypophysis through the anterior cranial fossa. *Ann Surg* 1913;57:145-150.
- Guiot G. Transsphenoidal approach in surgical treatment of pituitary adenomas: general principles and indications in nonfunctioning adenomas. *Excerpta Medica Internat Congr Series* 1973;303:159-178.
- Tindall GT, Collins WF, Kirchner JA. Unilateral septal technique for transphenoidal microsurgical approach to the sella turcica. *J Neurosurg* 1978;49:138-142.
- Tucker HM, Hahn JF. Transnasal transeptal sphenoidal approach to hypophysectomy. *Laryngoscope* 1982;92:55-57.
- Griffith HB, Veerapen R. A direct transnasal approach to the sphenoid sinus. Technical note. *J Neurosurg* 1987;66:140-142.
- Wilson WR, Khan A, Laws ER. Transeptal approaches for pituitary surgery. *Laryngoscope* 1990;100:817-819.
- Landeiro JA, Flores MS, Ribeiro CH, Braga FM. Complicações rinológicas da microcirurgia transesfenoidal. *Arq Bras Neurocirurg* 1994;13:159-162.
- Jankowski R, Auque J, Simon C, et al. Endoscopic pituitary tumor surgery. *Laryngoscope* 1992;102:198-202.
- Gamea A, Fathi M, El Guindy A. The use of the rigid endoscope in transsphenoidal pituitary surgery. *The Journal of Laryngology and Otology* 1994;108:19-22.
- Cooke RS, Jones RAC. Experience with the direct transnasal transphenoidal approach to the pituitary fossa. *Br J Neurosurg* 1994;8:193-196.
- Helal MZ. Combined micro-endoscopic trans-sphenoid excisions of pituitary macroadenomas. *Eur Arch Otorhinolaryngol* 1995;252:186-189.
- Jho HD, Carrau RL. Endoscopy assisted transphenoidal surgery for pituitary adenoma. *Acta Neurochirurg* 1996;138:1416-1425.
- Heilman CB, Shucart WA, Rebriz EE. Endoscopic sphenoidotomy approach to the sella. *Neurosurgery* 1997;41:602-606.