

Você conhece esta síndrome? *

*Do you know this Syndrome **

Silvio Alencar Marques¹Fabiola de Paula Pereira²Hamilton Ometto Stolf³

RELATO DO CASO

Paciente do sexo feminino, 29 anos de idade, com história de lesões cutâneas desde a infância. Foi encaminhada pelo serviço de Cirurgia após esvaziamento ganglionar inguinal por carcinoma espinocelular metastático.

O exame clínico revelou paciente de baixa estatura (1,38m), com fâcies sindrômica, pele poiquilodérmica, mais exuberante nas áreas fotoexpostas, e alopecia difusa com madarose completa ciliar e superciliar (Figura 1). As mãos e os pés exibiam tamanho reduzido (Figura 2), e observava-se hipodesenvolvimento de características sexuais secundárias (Figura 3). Referia amenorréia e terapêutica de reposição hormonal. O desenvolvimento intelectual era normal. Negava consanguinidade, e, de cinco irmãos, dois apresentava problema semelhante. Referia facectomia em ambos os olhos há 10 anos e exérese de carcinoma espinocelular na perna há três anos. Os exames de imagens mostraram osteoporose, ausência de tumoração óssea e sela túrcica normal. Os exames bioquímicos estavam normais, inclusive os endocrinológicos. À histopatologia, observavam-se achatamento e atrofia da epiderme, derrame pigmentar dérmico e vasos ectasiados.

QUE SÍNDROME É ESTA?

Síndrome de Rothmund-Thomson
(*poikiloderma congenitale*)

A síndrome de Rothmund-Thomson (*poikiloderma congenitale*) (Omim 268400) é enfermidade rara, de herança autossômica recessiva, caracterizada por fotossensibilidade, alterações cutâneas, oculares, dentárias, esqueléticas, de crescimento e desenvolvimento, além de predisposição ao câncer cutâneo e ao osteossarcoma. É atribuída à mutação no gene RecQL4 (8q24), que codifica a proteína RecQ DNA helicase, associada à manutenção da estabilidade cromossômica.¹

O relato original deve-se ao oftalmologista alemão Auguste Rothmund que, em 1868, descreveu pacientes geneticamente relacionados que apresentavam poiquilodermia e catarata juvenil. Em 1923, Sydney Thomson, dermatologista inglês, relatou três casos similares, sem catarata, mas com presença de alterações ósseas em dois, sugerindo a denominação *poikiloderma congenitale*. Carlton, em 1943, propôs o epônimo que identifica a síndrome.^{2,3}

As lesões cutâneas manifestam-se já no primeiro ano de vida e são descritas como eritemato-edematosas, eventualmente vésico-bolhosas, na face, e,

Aprovado pelo Conselho Editorial e aceito para publicação em 24.04.2008.

* Trabalho realizado no Departamento de Dermatologia e Radioterapia da Faculdade de Medicina de Botucatu – Universidade Estadual Paulista (Unesp) – Botucatu (SP), Brasil.

Conflito de interesse: Nenhum / Conflict of interest: None

Suporte financeiro: Nenhum / Financial funding: None

¹ Professor livre-docente do Departamento de Dermatologia e Radioterapia da Faculdade de Medicina de Botucatu da Universidade Estadual Paulista (Unesp) – Botucatu (SP), Brasil.

² Médica residente do terceiro ano do Departamento de Dermatologia e Radioterapia da Faculdade de Medicina de Botucatu da Universidade Estadual Paulista (Unesp) – Botucatu (SP), Brasil.

³ Professor-assistente doutor do Departamento de Dermatologia e Radioterapia da Faculdade de Medicina de Botucatu da Universidade Estadual Paulista (Unesp) – Botucatu (SP), Brasil.

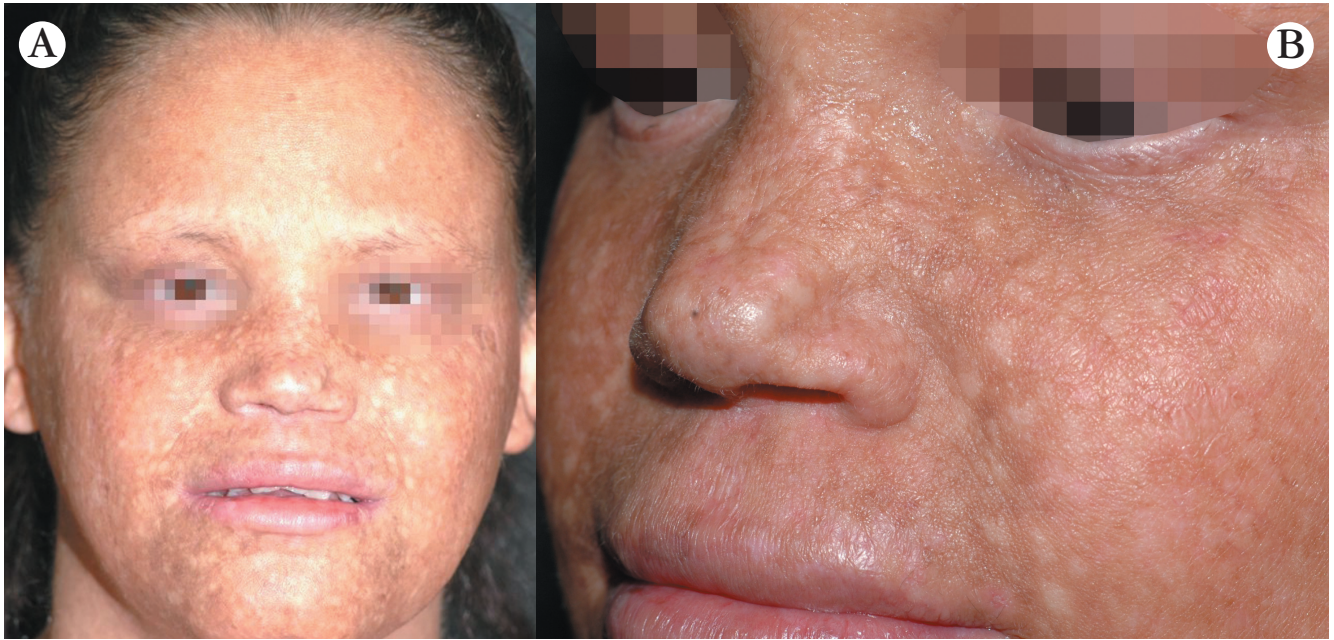


FIGURA 1: A e B - Poiquilodermia da pele da face e alopecia de cílios e supercílios

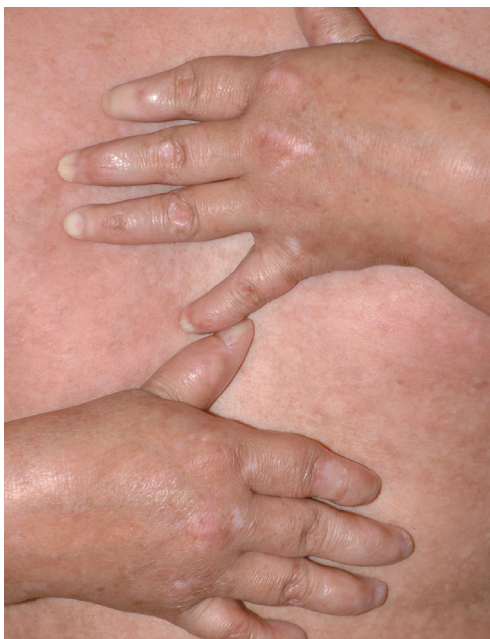

FIGURA 2: Mãos de diâmetro reduzido, e hipoplasia do quinto quirodáctilo

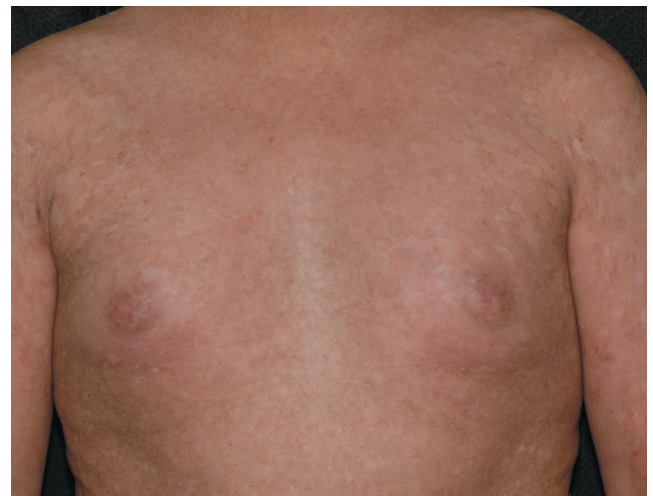

FIGURA 3: Poiquilodermia da pele do tronco. Hipodesenvolvimento das mamas

seqüencialmente, nos membros superiores e inferiores. Após meses ou anos, as lesões adquirem progressivamente aspecto poiquilodérmico, pela associação de atrofia cutânea, despigmentação mosqueada e telangiectasias.² A histopatologia de lesões bem estabelecidas mostra atrofia da epiderme, com hiperqueratose e hiperpigmentação da camada basal. Há fragmentação de fibras elásticas na derme, rarefação de anexos e derrame pigmentar.⁴ A maioria dos pacientes

mostra grau variado de alopecia difusa, incluindo as regiões ciliar e superciliar. A alopecia é progressiva e pode ser universal por volta da terceira década. A alteração ungueal é referida em 32% dos pacientes e manifesta-se por distrofia total e fragilidade.² O carcinoma espinocelular e a doença de Bowen são os tumores cutâneos mais comumente associados à síndrome. Ocorrem em geral em pacientes jovens e não necessariamente em área fotoexposta.^{2,3,5}

A catarata é de início precoce, juvenil, do tipo subcapsular, e se manifesta antes dos seis anos de idade em 70% dos casos, sendo considerada marcador da síndrome, embora possa estar ausente ou ser tar-

dia.^{2,3,6,7} Manifesta-se bilateralmente, com rápida evolução, podendo associar-se a outras alterações oculares, tais como exoftalmia, atrofia da córnea, estrabismo e fotofobia, entre outras.^{6,7}

As alterações dentárias já haviam sido descritas na observação de Rothmund e, quando presentes, caracterizam-se por dentes rudimentares, por microdontia, com dentes cônicos, e por tendência à formação de cáries dentárias.²

As alterações esqueléticas ocorrem em torno de 70% dos casos e as mais freqüentes são a fronte olímpica, o nariz em sela e o prognatismo. Mãos e pés de reduzido tamanho são comuns, sendo descritas anormalidades de ossos longos, ausência ou hipoplasia do dedo polegar, sindactilia e diferentes deformidades dos pés.^{2,3}

Os defeitos de desenvolvimento são comuns, e a maioria dos pacientes apresenta baixa estatura,

hipogonadismo e atraso no desenvolvimento sexual. O quociente intelectual é normal, mas são relatadas deficiências de grau variável.^{2,3}

O osteossarcoma é a mais freqüente das neoplasias extracutâneas associadas à síndrome – em série de 41 pacientes, foi diagnosticado em 13, sendo mais observado em ossos longos e podendo ter ocorrência multicêntrica.³ A idade de incidência, o comportamento clínico e a resposta terapêutica são similares ao observado nos casos isolados.⁸ Risco aumentado de incidência de osteossarcoma na síndrome de Rothmund-Thomson também está associado à ocorrência de mutações no gene RecQL4.^{1,3,9}

O diagnóstico diferencial de casos suspeitos da síndrome de Rothmund-Thomson inclui genodermatoses em que a fotossensibilidade é também marcador, como a síndrome de Bloom¹⁰ e formas menos expressivas de xeroderma pigmentoso. □

Resumo: A síndrome de Rothmund-Thomson é distúrbio autossômico recessivo de expressividade variável associado a mutações do gene RecQL4. Caracteriza-se por poiquilodermia, alopecia, defeitos de crescimento e desenvolvimento, catarata juvenil, alterações dentárias e esqueléticas e predisposição ao câncer cutâneo e ao osteossarcoma. Relata-se caso de paciente de 29 anos de idade com lesões cutâneas desde a infância, catarata bilateral antes dos 20 anos e carcinoma espinocelular aos 26 anos de idade. Palavras-chave: Alopecia; Catarata; Poiquilodermia congênita; Síndrome de Rothmund-Thomson

Abstract: Rothmund-Thomson syndrome is an autosomal recessive disorder of variable expression associated to mutations in the RECQL4 gene. Poikilodermatous rash, alopecia, growth and development defects, juvenile cataracts, dental abnormalities and predisposition to skin cancer and osteosarcoma are the main characteristics of this syndrome. The case of a 29-year-old woman with specific cutaneous lesions since childhood, bilateral cataracts before 20 years of age and squamous cell carcinoma at the age of 26 is reported.

Keywords: Alopecia; Cataract; Poikiloderma congenitale; Rothmund-Thomson syndrome

REFERÊNCIAS

1. Lindor NM, Furuichi Y, Kitao S, Shimamoto A, Arndt C, Jalal S. Rothmund-Thomson syndrome due to RECQ4 helicase mutations: report and clinical and molecular comparisons with Bloom syndrome and Werner syndrome. *Am J Med Genet.* 2000;90:223-8.
2. Vennos EM, Collins M, James WD. Rothmund-Thomson syndrome: Review of the world literature. *J Am Acad Dermatol.* 1992;27:750-62.
3. Wang LL, Levy ML, Lewis RA, Chintagumpala MM, Lev D, Rogers M, et al. Clinical manifestations in a cohort of 41 Rothmund-Thomson syndrome patients. *Am J Med Genet.* 2001;102:11-7.
4. Sillevis Smitt JH, Gons MH, Oorthuys JW, Krieg SR, Bos JD. The poikiloderma of Rothmund-Thomson syndrome: changes in Langerhans cell morphology and distribution. *Dermatologica.* 1989;179:187-90.
5. Piquero-Casal J, Okubo AY, Nico MMS. Rothmund-Thomson syndrome in three siblings and development of cutaneous squamous cell carcinoma. *Pediatr Dermatol.* 2002;19:312-6.
6. Silver HK. Rothmund-syndrome: an oculocutaneous disorder. *Am J Dis Child.* 1966;111:182-9.
7. Kirkham Th, Werner EB. The ophthalmic manifestations of Rothmund' syndrome. *Can J Ophthamol.* 1975;10:1-14.
8. Hicks MJ, Roth JR, Kozinetz CA, Wang LL. Clinicpathologic features of osteosarcoma in patients with Rothmund-Thomson syndrome. *J Clin Oncol.* 2007; 25:370-5.
9. Wang LL, Gannavarapu A, Kozinetz CA, Levy ML, Lewis RA, Chintagumpala MM, et al. Association between-osteosarcoma and deleterious mutations in the RECQL4 gene in Rothmund-Thomson syndrome. *J Natl Cancer Inst.* 2003;95:669-74.
10. Resende ACB, Pereira LB, Melo BMF, Santos HH, Aguiar MJB. Você conhece esta síndrome? Síndrome de Bloom. *An Bras Dermatol.* 2007;82:363-5.

ENDEREÇO PARA CORRESPONDÊNCIA / MAILING ADDRESS:

Silvio Alencar Marques
Departamento de Dermatologia e Radioterapia,
Faculdade de Medicina de Botucatu.
Distrito de Rubião Junior S/N
18618 000 Botucatu - SP
Tel./Fax: 14 - 38824922
e-mail: smarques@fmb.unesp.br

Como citar este artigo / *How to cite this article*: Marques SA, Pereira FP, Stolf HO. Você conhece esta síndrome? Síndrome de Rothmund-Thomson (*poikiloderma congenitale*). *An Bras Dermatol.* 2008;83(5):476-9.