

## MUDANÇAS NA VASCULARIZAÇÃO ARTERIAL DA CURVATURA MENOR DO ESTÔMAGO APÓS GASTRECTOMIA SEGMENTAR ASSOCIADA À VAGOTOMIA GÁSTRICA PROXIMAL EM CÃES

### THE ARTERIAL VASCULARIZATION CHANGES OF THE LESSER CURVATURE OF THE STOMACH AFTER SEGMENTAL GASTRECTOMY AND PROXIMAL GASTRIC VAGOTOMY IN DOGS

Luís Massaro Watanabe, TCBC-DF<sup>1</sup>

José Ivan de Andrade, TCBC-SP<sup>2</sup>

Miguel Angel Sala<sup>3</sup>

Thomaz Ghilardi Netto<sup>4</sup>

Reginaldo Ceneviva, TCBC-SP<sup>5</sup>

**RESUMO:** Para avaliar os efeitos da gastrectomia segmentar do corpo associada à vagotomia gástrica proximal (GS + VGP), sobre a vascularização arterial da curvatura menor do estômago, foram utilizados 24 cães distribuídos em dois grupos de 12 animais, com as seguintes denominações: Grupo I, animais submetidos à laparotomia e manipulação gástrica; Grupo II, animais submetidos à GS + VGP. Em cada grupo, metade dos animais foi sacrificada no terceiro, metade no oitavo dia pós-operatório. No dia do sacrifício, procedeu-se à injeção de mistura de bário-gelatina, na vascularização arterial do estômago. A seguir, o estômago foi removido do animal, fixado em solução de formol, aberto pela curvatura maior e radiografado com técnica padronizada. A intensidade da vascularização da curvatura menor do estômago foi determinada por microdensitometria e morfometria. Pela microdensitometria, foram determinados os valores de densidade óptica, convertidos em equivalentes de milímetros de alumínio, da imagem radiográfica da curvatura menor do estômago. Com base nesses resultados, verificou-se que os valores médios de densidade óptica do grupo II foram significativamente maiores do que o grupo I ( $p < 0,001$ ). Pelo estudo morfométrico de fragmento histológico da curvatura menor, observou-se que os valores médios de volume relativo das arteríolas, em relação ao volume total da camada submucosa, foram significativamente maiores no grupo II em comparação ao grupo I ( $p < 0,001$ ). Os valores médios dos diâmetros das arteríolas da camada submucosa foram significativamente mais elevados no grupo II que no grupo I ( $p < 0,001$ ). O número de arteríolas por  $\text{mm}^2$  da camada submucosa não diferiu significativamente entre os dois grupos ( $p > 0,05$ ). Embora a execução da GS + VGP implique desvascularização da curvatura menor do estômago, observou-se aumento da intensidade da vascularização arterial desta curvatura nos animais do grupo II, conseqüente à dilatação das arteríolas da camada submucosa.

**Unitermos:** Gastrectomia segmentar; Vagotomia gástrica proximal; Vascularização da curvatura menor.

## INTRODUÇÃO

A vagotomia gástrica proximal (VGP), ao respeitar os conceitos cirúrgicos de preservar a integridade morfológica

e fisiológica, tornou-se um dos maiores avanços na direção dos procedimentos operatórios conservadores, para o controle da diátese ulcerosa duodenal. Atualmente, ao se perfazer três décadas de sua ampla utilização na prática cirúrgica, foram

1. Professor Adjunto do Departamento de Cirurgia da Faculdade de Ciências da Saúde da Universidade de Brasília.

2. Professor Doutor da Disciplina de Gastroenterologia Cirúrgica da FMRP-USP.

3. Professor Titular do Departamento de Estomatologia da FORP-USP.

4. Professor Associado do Centro de Instrumentação, Dosimetria e Radioproteção da FFCLRP-USP.

5. Professor Titular do Departamento de Cirurgia, Ortopedia e Traumatologia da FMRP-USP.

Recebido em 29/8/97

Aceito para publicação em 16/3/98

Trabalho realizado no Departamento de Cirurgia, Ortopedia e Traumatologia da Faculdade de Medicina de Ribeirão Preto da Universidade de São Paulo.

publicados inúmeros ensaios prospectivos, casualizados e comparativos, demonstrando tratar-se de operação segura, com baixa taxa de mortalidade operatória e índice mínimo de seqüelas pós-operatórias.<sup>1</sup> No entanto, embora seja a operação de maior benignidade, a recorrência ulcerosa pós-operatória tem sido o fator crítico da VGP. Diferentes grupos de pesquisadores têm relatado índices divergentes de recidiva ulcerosa após VGP, compreendendo desde valores adequados inferiores a 10%,<sup>2</sup> incluindo valores menos aceitáveis de 10% a 20%,<sup>3</sup> até taxas inadmissíveis superiores a 20%.<sup>4</sup>

Em virtude dos resultados discrepantes quanto à recorrência ulcerosa, Ceneviva<sup>5</sup> propôs a associação da gastrectomia segmentar do corpo à VGP (GS + VGP), para o tratamento das úlceras duodenais, sobretudo naqueles pacientes com maior risco de recidiva. Em estudos posteriores, foi demonstrado que a GS + VGP promoveu redução significativamente maior na produção máxima de ácido, sem modificação substancial na velocidade de esvaziamento para líquidos<sup>6</sup> e sólidos,<sup>7</sup> assim como não interferiu significativamente sobre o refluxo duodenogástrico,<sup>8</sup> em comparação com a VGP isolada. No seguimento clínico pós-operatório, variando de 3 a 14 anos, foram observados índices de recidiva ulcerosa de 10,9% para VGP e de 2,4% para GS + VGP.<sup>9</sup>

Todavia, Nilsell et al<sup>10</sup> relataram a ocorrência de deiscência de anastomose na curvatura menor, em paciente submetido à GS + VGP. Foi sugerido como fator causal a deficiência do suprimento sangüíneo secundária à desvascularização gástrica, decorrente desse tipo de vagotomia. Entretanto, a falha técnica na execução da anastomose não pôde ser afastada.

Como não foi evidenciado na revisão da literatura qualquer estudo a respeito do assunto, a presente investigação tem por objetivo avaliar a vascularização arterial da curvatura menor do estômago em cães submetidos à GS + VGP.

## MATERIAL E MÉTODOS

Foram utilizados 24 cães adultos, mestiços, com peso corporal entre 10kg e 20kg, distribuídos, por sorteio, em dois grupos de 12 animais, com as seguintes denominações: Grupo I – animais do grupo controle e Grupo II – animais submetidos à VGP associada à GS. Após jejum de 24 horas, os cães foram anestesiados com pentobarbital sódico, na dose de 30mg/kg de peso corporal, por via intravenosa, e operados de acordo com o procedimento cirúrgico referente ao grupo selecionado. O acesso à cavidade abdominal foi feito mediante laparotomia mediana supra e infra-umbilical.

No grupo II, os animais foram submetidos à VGP + GS, com ressecção de todo, ou quase todo, corpo gástrico, conforme técnica proposta por Ceneviva.<sup>5</sup> No grupo I, os animais foram submetidos à tração manual do estômago durante período de 30 minutos, simulando a realização de VGP. Ao final de cada operação, imediatamente após o fechamento da cavidade abdominal, os cães de cada grupo foram distribuídos, por sorteio, em subgrupos de seis animais, denominados I-3, I-8,

II-3 e II-8. As inscrições “3” e “8” determinavam a data do sacrifício dos animais no terceiro e no oitavo dia pós-operatório, respectivamente.

No dia previsto para o sacrifício, os cães foram novamente anestesiados e submetidos, na seguinte seqüência, à incisão mediana tóraco-abdominal, à infusão intravenosa de 10.000 unidades de heparina sódica, à morte por injeção intracardíaca de 10ml de cloreto de potássio a 15% e ao cateterismo da aorta torácica. A seguir, por meio de aparelho de injeção conectado ao catéter intra-aórtico, procedeu-se à irrigação do sistema vascular do estômago com dois litros de solução de cloreto de sódio a 0,9%, a 37 °C, para a completa remoção do sangue do interior dos vasos. A veia porta foi seccionada previamente, para permitir a exsangüinação do estômago. Logo após o término da irrigação, realizou-se a injeção de mistura radiopaca a 40 °C, sob pressão de 300mmHg, durante o período de 10 minutos. Essa mistura foi composta de sulfato de bário a 50% peso/volume e gelatina a 10%. Após a solidificação da massa radiopaca, facilitada pelo preenchimento da cavidade abdominal com gelo picado, o estômago foi ressecado, aberto pela curvatura maior, fixado em folha de cortiça e imerso em solução de formol a 10%.

A seguir, os 24 estômagos fixados foram radiografados no mesmo dia, considerando-se a distância foco-filme de 1m, tempo de exposição de 16ms e regime de 55kV e 438mA. Para a realização das radiografias, foram utilizados filmes de grânulos finos de um único lote, um único chassi e uma só reveladora. Durante a realização das radiografias, foi colocada ao lado do estômago uma cunha de alumínio, em forma de escada, com 4cm de comprimento por 1cm de largura, composta por 10 degraus de 0,05cm de altura, como dispositivo referencial para controle da qualidade da imagem radiográfica. Após o término das radiografias, foi retirado fragmento retangular da curvatura menor do estômago, cerca de 0,5 cm abaixo da junção esofagogástrica, medindo 1cm de largura por 3cm de comprimento, com a espessura total da parede gástrica. Nos animais do grupo II, o fragmento retirado não incluiu a área da anastomose gástrica.

A intensidade da vascularização intramural da curvatura menor do estômago foi determinada pelo estudo microdensitométrico das radiografias e pela análise morfométrica dos cortes histológicos.

Na microdensitometria, a análise quantitativa da vascularização intramural da curvatura menor foi determinada pela leitura das densidades ópticas das radiografias, utilizando-se de microdensitômetro. Esse aparelho foi calibrado e regulado para o registro da densidade óptica de uma área circular de 500µm de diâmetro, denominada janela de leitura. Em cada radiografia, foram realizadas as leituras de cinco fileiras de janelas de leitura, encadeadas e paralelas, partindo-se da junção esofagogástrica e dirigindo-se ao longo da curvatura menor. Cada fileira continha setenta janelas, com comprimento final de 35mm, para impedir a inclusão de leituras de densidade óptica da área anastomótica, totalizando 350 janelas



por radiografia. A seguir, em cada radiografia, foram realizadas as medidas de densidade óptica de quatro fileiras de janelas de leitura, encadeadas e paralelas, dispostas longitudinalmente no centro da imagem de cada degrau da escada de alumínio. Cada fileira continha dez janelas, totalizando quarenta janelas por degrau.

Para cada radiografia analisada, foram calculados o valor médio de densidade óptica da curvatura menor do estômago (média aritmética das 350 leituras) e os valores médios de densidade óptica de cada degrau da escada de alumínio (média aritmética das quarenta leituras de cada degrau). Considerando a correlação entre os valores de espessura de alumínio e os valores médios de densidade óptica de cada degrau da escada de alumínio, o valor médio de densidade óptica da curvatura menor do estômago de cada radiografia foi transformado em valor equivalente de milímetros de alumínio, mediante análise de regressão.

Cerca de seis meses após a primeira leitura de densidade óptica da curvatura menor, realizou-se a repetição das leituras, nas mesmas condições anteriores, de três radiografias selecionadas aleatoriamente de cada subgrupo de animais, para se determinar a reprodutibilidade da análise microdensitométrica.

Para o estudo morfométrico, foram selecionados vinte cortes histológicos, que foram extraídos de apenas um dos lados de cada fragmento da curvatura menor do estômago. Entre cada corte histológico selecionado, os 14 cortes subsequentes foram desprezados. A análise estereológica foi realizada por observador independente, utilizando-se de grade idealizada por Merz,<sup>11</sup> a qual era introduzida no plano óptico da ocular de microscópio. Considerando as arteríolas preenchidas com mistura radiopaca, a análise morfométrica destinou-se à determinação do diâmetro médio das arteríolas, de acordo com o método de Sala et al;<sup>12</sup> do porcentual volumétrico das arteríolas em relação ao volume total da camada submucosa, com base no princípio estabelecido por Delesse;<sup>13</sup> e do número de arteríolas por mm<sup>2</sup> da camada submucosa, calculado por regra de três simples.

Foi utilizada a análise de variância para comparação dos pesos dos animais nos quatro subgrupos. Para demonstrar

se a variável apresenta distribuição normal, realizou-se o teste W, desenvolvido por Shapiro e Wilk,<sup>14</sup> e para verificar se as variâncias podem ser consideradas homogêneas, utilizou-se do teste de Bartlett.<sup>14</sup> Para comparação dos valores de densidade óptica da curvatura menor, assim como números, diâmetros e volumes relativos das arteríolas da camada submucosa, foi utilizado o teste de análise de variância, considerando os fatores tipo de cirurgia (I e II), dia de sacrifício (3 e 8) e tipo de cirurgia versus dia de sacrifício.

O teste t de "Student" foi empregado quando houve interação entre os fatores tipo de cirurgia versus dia de sacrifício. Em todos os testes foram considerados significativos os valores de  $p < 0,05$ .

## RESULTADOS

Os pesos dos animais, aferidos antes da operação, foram estatisticamente equivalentes entre os quatro subgrupos. Os animais apresentaram evolução pós-operatória adequada, sem morte ou complicação, até o momento do sacrifício.

Os valores médios de densidade óptica, em equivalente de milímetros de alumínio, da imagem radiográfica da curvatura menor do estômago dos quatro subgrupos de animais, encontram-se na tabela 1.

**Tabela 1**

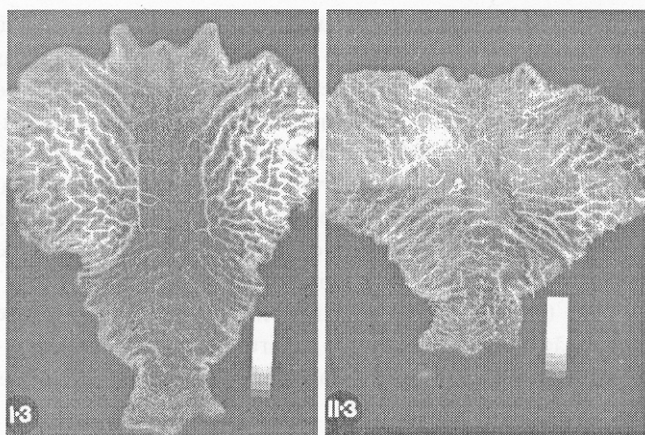
Valores médios de densidade óptica, em equivalente de milímetros de alumínio, da imagem radiológica da curvatura menor do estômago dos quatro subgrupos de animais. Os animais de cada subgrupo são representados pelos números de 1 a 6

| Nº do animal | Subgrupos |       |       |       |
|--------------|-----------|-------|-------|-------|
|              | I-3       | I-8   | II-3  | II-8  |
| 1            | 0,357     | 0,400 | 0,909 | 0,669 |
| 2            | 0,420     | 0,373 | 0,600 | 0,693 |
| 3            | 0,363     | 0,416 | 0,596 | 0,867 |
| 4            | 0,362     | 0,496 | 0,614 | 0,808 |
| 5            | 0,384     | 0,414 | 0,796 | 0,936 |
| 6            | 0,491     | 0,468 | 0,753 | 0,943 |
| Média (x)    | 0,396     | 0,428 | 0,711 | 0,819 |

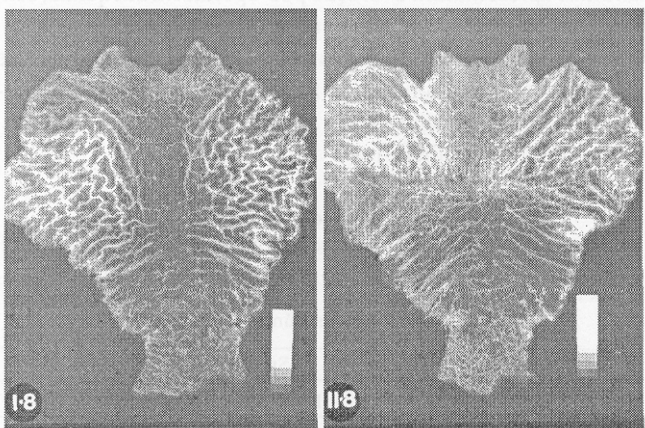
**Tabela 2**

Valores do volume relativo das artérias (VRA) em relação ao volume dos componentes teciduais da submucosa, e valores médios do diâmetro das artérias (DA) e número de arteríolas (NA) por mm<sup>2</sup> da camada submucosa da curvatura menor do estômago dos quatro subgrupos de animais. Os animais de cada subgrupo são representados pelos números de 1 a 6.

| Nº do Animal | Subgrupos |       |       |        |       |       |        |       |       |        |       |       |
|--------------|-----------|-------|-------|--------|-------|-------|--------|-------|-------|--------|-------|-------|
|              | I-3       |       |       | I-8    |       |       | II-3   |       |       | II-8   |       |       |
|              | VRA       | DA    | NA    | VRA    | DA    | NA    | VRA    | DA    | NA    | VRA    | DA    | NA    |
| 1            | 0,0685    | 82,9  | 24,57 | 0,0810 | 84,0  | 16,30 | 0,2605 | 166,9 | 15,53 | 0,3085 | 236,9 | 13,77 |
| 2            | 0,0775    | 76,4  | 12,02 | 0,0925 | 110,2 | 15,76 | 0,2155 | 180,5 | 13,57 | 0,1920 | 149,3 | 16,57 |
| 3            | 0,1180    | 124,9 | 9,68  | 0,0540 | 72,6  | 15,01 | 0,1670 | 146,6 | 12,98 | 0,2035 | 147,6 | 11,30 |
| 4            | 0,0590    | 81,1  | 14,53 | 0,1000 | 108,8 | 12,09 | 0,1995 | 152,8 | 11,22 | 0,2410 | 160,0 | 14,13 |
| 5            | 0,1615    | 117,7 | 17,61 | 0,0955 | 123,7 | 12,42 | 0,2760 | 157,5 | 22,38 | 0,3130 | 183,3 | 14,56 |
| 6            | 0,1695    | 153,9 | 10,30 | 0,0820 | 102,8 | 13,21 | 0,3095 | 229,8 | 13,80 | 0,2235 | 166,3 | 12,81 |
| Média        | 0,1090    | 106,2 | 14,79 | 0,0842 | 100,4 | 14,13 | 0,2380 | 172,4 | 14,91 | 0,2469 | 173,9 | 13,85 |



**Figura 1** – Radiografias de estômagos abertos, pela curvatura maior, de animais pertencentes aos dois subgrupos sacrificados no terceiro dia pós-operatório. (a) no subgrupo I-3, cão nº 5 e (b) no subgrupo II-3, cão nº 6



**Figura 2** – Radiografias de estômagos abertos, pela curvatura maior, de animais pertencentes aos dois subgrupos sacrificados no oitavo dia pós-operatório. (a) no subgrupo I-8, cão nº 2 e (b) no subgrupo II-8, cão nº 2

Radiografias de estômagos abertos de animais dos dois grupos, sacrificados no terceiro e no oitavo dia pós-operatório, estão demonstradas nas figuras 1 e 2, respectivamente. Após aplicação do teste de análise de variância, observou-se que houve diferença significativa somente para o fator tipo de cirurgia ( $p = 0,0001$ ). Não se observou interação significativa para o fator dia de sacrifício ( $p = 0,08$ ), assim como para os fatores tipo de cirurgia versus dia de sacrifício ( $p = 0,33$ ). Com base na diferença observada para o fator tipo de cirurgia, verificou-se que os valores médios de densidade óptica dos animais do grupo II foram significativamente maiores que o grupo I. Na análise da reprodutibilidade da técnica densitométrica, verificou-se que os valores médios de densidade óptica da primeira leitura não diferiram significativamente dos respectivos valores densitométricos médios, obtidos após intervalo de seis meses ( $p = 0,3$ ).

Na tabela 2, encontram-se os resultados dos valores de volume relativo das arteríolas em relação ao volume total dos componentes teciduais, do diâmetro médio das arteríolas e do número de arteríolas por  $\text{mm}^2$  da camada submucosa da curvatura menor do estômago dos quatro subgrupos de animais.

Quanto ao volume relativo das arteríolas em relação ao volume dos componentes teciduais da camada submucosa, verificou-se que houve interação significativa apenas para o fator tipo de cirurgia ( $p = 0,0001$ ). Não houve interação significativa para o fator dia de sacrifício ( $p = 0,67$ ) e para os fatores tipo de cirurgia versus dia de sacrifício ( $p = 0,37$ ). Considerando a diferença significativa para o fator tipo de cirurgia, observou-se que o grupo II apresentou valores médios de volume relativo das arteríolas significativamente maiores que o grupo I.

Pela comparação dos diâmetros das arteríolas da camada submucosa da curvatura menor do estômago, observou-se somente interação significativa para o fator tipo de cirurgia ( $p = 0,0001$ ). Não houve interação significativa para o fator dia de sacrifício ( $p = 0,85$ ) e para os fatores tipo de cirurgia versus dia de sacrifício ( $p = 0,75$ ). Por conseguinte, observou-se que o grupo II apresentou valores médios dos diâmetros das arteríolas significativamente maiores que o grupo I.

Quanto ao número de arteríolas por  $\text{mm}^2$  da camada submucosa, não se observou diferença estatisticamente significativa quanto ao fator tipo de cirurgia ( $p = 0,96$ ), dia de sacrifício ( $p = 0,57$ ) e tipo de cirurgia versus dia de sacrifício ( $p = 0,89$ ). Portanto, os quatro subgrupos de animais não diferiram entre si, quanto ao número de arteríolas por  $\text{mm}^2$  da camada submucosa da curvatura menor do estômago.

## DISCUSSÃO

Estudos anatômicos da vascularização arterial têm revelado que os estômagos de seres humanos e de diversos animais de experimentação apresentam importante sistema anastomótico intramural, denotando suprimento sangüíneo arterial extraordinariamente rico.<sup>15,16</sup> Com base nestes estudos, operações gástricas, que incluem inevitavelmente a mobilização do estômago e ligaduras de artérias principais, têm sido efetuadas dentro de adequados limites de segurança.<sup>17</sup> No entanto, a necrose gástrica isquêmica tem ocorrido eventualmente, sobretudo na curvatura menor,<sup>17</sup> onde foram descritas certas particularidades anatômicas,<sup>16</sup> com potencial para o desenvolvimento de lesões isquêmicas.

Embora haja algumas controvérsias sobre a vascularização arterial da curvatura gástrica menor,<sup>16,18</sup> provavelmente decorrente de diferenças metodológicas, foram demonstradas muitas particularidades semelhantes entre o estômago humano e o estômago de cão. Com base nesta similaridade, o cão tem sido amplamente utilizado como animal de experimentação em várias investigações científicas relacionadas à ulceração péptica<sup>19</sup> e ao fluxo sangüíneo do estômago.<sup>20</sup> Na pre-



sente investigação, estas considerações constituíram-se em fatores determinantes para a escolha do cão como modelo experimental.

A microdensitometria, fundamentada nos princípios de microespectrofotometria, foi anteriormente utilizada como método quantitativo para a mensuração da intensidade de vascularização arterial em radiografias de estômagos de cães injetados com mistura de bário-gelatina.<sup>21</sup> Nesse estudo, os resultados da avaliação densitométrica foram concordantes com os resultados do estudo morfométrico, quanto à intensidade da vascularização arterial da curvatura menor do estômago.<sup>21</sup>

No presente estudo, com base na análise densitométrica das radiografias, verificou-se que a vascularização intramural da curvatura menor do estômago foi significativamente mais intensa nos animais do grupo II, quando comparado com o grupo I. Estes achados foram corroborados pelo estudo morfométrico, que demonstrou nos animais do grupo II aumentos significativos no diâmetro médio das arteríolas e no volume relativo das arteríolas em relação ao volume dos componentes teciduais da camada submucosa, em comparação com o grupo controle. O número de vasos por mm<sup>2</sup> da camada submucosa não diferiu entre os dois grupos. Por conseguinte, não obstante a desvascularização da curvatura menor decorrente da VGP + GS, observou-se aumento da intensidade da vascularização arterial da curvatura menor nos animais do grupo II. A intensificação vascular não foi conseqüente ao aumento no número dos vasos, mas da dilatação dos vasos da camada submucosa.

Em estudo experimental semelhante à da presente investigação, observou-se que o grupo de animais submetidos apenas à VGP tinha dilatação significativa da vascularização arterial da curvatura menor do estômago, quando comparados com animais do grupo controle.<sup>21</sup> Babkin et al,<sup>15</sup> após ligaduras dos principais ramos arteriais gástricos, encontraram também acentuado alargamento das artérias remanescentes e abundante formação de ramos anastomóticos em estômago de cães. As pequenas artérias gástricas foram transformadas em vasos calibrosos com parede muscular bem definida.

Em tecido miocárdio humano que sofrera infarto, Kumar et al<sup>22</sup> conseguiram extrair uma fração que demonstrou ter capacidade angiogênica. Os autores correlacionaram o fenômeno de dilatação dos vasos colaterais, evidenciado logo após o desenvolvimento de infarto de miocárdio, com a presença concomitante do fator angiogênico. Foi sugerido que esse fator teria ação quase imediata sobre vasos de maior calibre, promovendo o alargamento das arteríolas por processo de divisão celular dos componentes da parede vascular. Como índice corroborativo, foi observado aumento na atividade proliferativa nas células das tûnicas dos vasos coronarianos de cães, após constrição gradual do ramo circunflexo da artéria coronária esquerda, mediante estudo com timidina marcada.<sup>23</sup> O aumento significativo na população de células endoteliais e musculares lisas foi razão suficiente para aceitar a hipótese de que o alargamento das arteríolas colaterais era resultado de crescimento ativo, em vez de dilatação passiva.

No presente estudo, a análise morfométrica foi realizada provavelmente em arteríolas de maior calibre, porque Schlesinger,<sup>24</sup> ao injetar mistura semelhante de bário-gelatina, evidenciou que a progressão ocorria somente até arteríolas de 40µ a 50µ de diâmetro, sem atravessar para o lado venoso da circulação. Portanto, a proposição de alargamento vascular, limitado aos vasos de maior calibre, pode ser incluída como explicação para a dilatação das arteríolas da camada submucosa da curvatura gástrica menor dos animais do grupo II.

Os mecanismos envolvidos na dilatação e neoformação dos vasos sangüíneos, particularmente no estômago, permanecem ainda obscuros. Todavia, a maioria dos autores tem considerado a isquemia como fator desencadeante dessas modificações vasculares.<sup>15,25</sup> No presente estudo, a combinação dos dois procedimentos cirúrgicos tem potencial para o desenvolvimento de isquemia na curvatura menor, indicando que o processo isquêmico pode também ser correlacionado com o alargamento vascular observado nos animais submetidos à VGP + GS.

Diversos estudos têm corroborado a hipótese de que a VGP pode eventualmente causar efeito isquêmico temporário sobre a curvatura menor do estômago, com desenvolvimento de necrose ou úlcera, na dependência da intensidade do processo isquêmico. Em estômagos humanos ou de cães submetidos à VGP, mediante aplicação de fluxômetro Laser Doppler ou da técnica de microesferas marcadas com isótopos radioativos, foram demonstrados redução significativa do fluxo sangüíneo gástrico, sobretudo na área desvascularizada da curvatura menor, quando comparados aos valores pré-operatórios.<sup>26, 27</sup>

No presente estudo, nos animais do grupo II, com a secção dos vasos ao longo da curvatura menor do estômago, juntamente com a liberação do esôfago abdominal, seguindo os preceitos técnicos da VGP, o coto gástrico proximal ficou desprovido dos ramos provenientes da artéria gástrica esquerda, dos ramos descendentes da artéria esofageana inferior e possivelmente de alguns ramos gástricos oriundos da artéria frênica inferior esquerda. Além disso, a secção dos vasos intramurais pela GS, ao impedir a circulação arterial do segmento distal para o segmento proximal, consistiu em fator agravante da desvascularização do coto gástrico proximal. Portanto, o suprimento sangüíneo do coto gástrico proximal apresentou condições similares àquelas observadas no remanescente gástrico, após gastrectomia subtotal. Ademais, a extensa dissecação esofágica, conseqüente à VGP, pode ter contribuído adicionalmente para a maior desvascularização da curvatura menor. Embora seja complicação rara, diversos casos de necrose isquêmica do coto gástrico após gastrectomia subtotal distal foram descritos na literatura.<sup>28,29</sup> Além disso, o risco de necrose do coto gástrico proximal foi igualmente alertado em pacientes com circulação deficiente submetidos à GS.<sup>30</sup>

Embora a área anastomótica não tenha sido incluída no fragmento histológico, a dilatação vascular observada nos animais do grupo II pode ser também conseqüente à resposta

local dos tecidos à lesão tecidual, pela contigüidade ao processo de cicatrização da anastomose gástrica. Foi demonstrado que a congestão vascular acompanha a reparação tecidual.<sup>31</sup>

Com base em estudos prévios, deduziu-se que cada órgão ou sistema recebe uma fração do débito cardíaco total, sendo essa fração maior ou menor na dependência da sua respectiva resistência ao fluxo sanguíneo.<sup>32</sup> A resistência poderá mudar tanto pela alteração na viscosidade do sangue quanto pela modificação no componente geométrico do vaso, incluindo as variações no diâmetro e, menos comumente, no comprimento dos vasos. O aumento no diâmetro poderá resultar em redução da resistência ao fluxo, aumentando a perfusão sanguínea. Em análises da distribuição do fluxo sanguíneo em intestino delgado de gatos, sob condições de repouso e após intensa vasodilatação com isopropilnoradrenalina, foi verificado que o fluxo de repouso de 20 a 50ml/min x 100g de tecido aumentou para até 225ml/min x 100g de tecido, durante o período de vasodilatação.<sup>33</sup>

Embora seja evidente a necessidade de fluxo sanguíneo para o suprimento das células com oxigênio, torna-se essencial

a compreensão da inter-relação entre a quantidade de fluxo sanguíneo gástrico e a disponibilidade de oxigênio. Após medidas de tensão de oxigênio intracelular e diferença de potencial elétrico transmembrana em células epiteliais de mucosa gástrica de cães, sugeriu-se a existência de fatores de segurança na circulação gástrica, os quais permitiram a redução de 60% no fluxo sanguíneo gástrico sem interferência no metabolismo da mucosa por insuficiência de oxigênio intracelular.<sup>20</sup>

No presente estudo, a ausência de necrose tecidual na curvatura menor indicou que não foi ultrapassado o nível crítico de redução no suprimento sanguíneo. O pronto alargamento das arteríolas dos animais do grupo II, ao reduzir a resistência ao fluxo, expressa provavelmente o mecanismo de compensação para o aumento da perfusão sanguínea da curvatura menor, em resposta ao insulto isquêmico causado pela desvascularização consequente à VGP + GS. Os efeitos protetores desse mecanismo compensatório, ao impedir o desenvolvimento de lesões isquêmicas importantes, mantiveram a vitalidade da parede gástrica.

## ABSTRACT

*In order to evaluate the possible effects determined by combined body segmental gastrectomy and proximal gastric vagotomy on the arterial vascularization of the lesser curvature of the stomach, twenty-four dogs, weighing 10 to 20 kg, were divided into two groups of 12 animals each: Group I, animals were submitted to laparotomy and gastric manipulation for 30 minutes; Group II, animals were submitted to segmental gastrectomy with proximal gastric vagotomy. In each group, six animals were sacrificed on the third postoperative day and six on the eighth postoperative day. Neither death nor other postoperative complications occurred. On the sacrifice day, barium-gelatin contrast was injected into the arterial vascularization of the stomach, which was then removed from the animal, opened along the greater curvature, fixed in formalin and submitted to radiographs. The intensity of the vascularization of the lesser curvature of the stomach was determined by microdensitometric and morphometric study. By means of microdensitometry, values of the optical densities were determined of the radiograph image of the lesser curvature of the stomach. Considering the microspectrophotometry principles, the values of the optical densities converted in aluminum equivalent were directly proportional to the intensity of vascularization of the gastric lesser curvature. The analysis of the obtained microdensitometry data revealed mean values of optical densities significantly more intense in group II, when compared to group I ( $p < 0,001$ ). On the basis of the morphometric study of the histologic fragment of the lesser curvature, it was observed that: a) the mean arteriole volumes, relative to total submucosa volumes, were significantly greater in group II than in group I ( $p < 0,001$ ); b) the mean values of the arterioles diameter of the submucosa of group II were significantly larger than in the group I ( $p < 0,001$ ); c) there was no change in the number of arterioles per mm<sup>2</sup> of the submucosal between the two groups ( $p > 0,05$ ). Therefore, it was found an increased intensity of the arterial vascularization of the lesser curvature in group II despite the devascularization of this region caused by proximal gastric vagotomy and segmental gastrectomy. The increased vascularization was consequence of arteriole dilatation of the submucosal layer.*

**Key Words:** Segmental gastrectomy; PGV; Vascularization of the lesser curvature.

## REFERÊNCIAS

1. Jordan Jr PH, Thornby J – Should be parietal cell vagotomy of selective vagotomy-antrectomy for treatment of duodenal ulcer? A progress report. *Ann Surg* 1987; 205: 572-590.
2. Goligher JC, Hill GL, Kenny TE, et al – Proximal gastric vagotomy without drainage for duodenal ulcer: results after 5-8 years. *Br J Surg* 1978; 65:145-151.
3. Koo J, Lam SK, Chan P, et al – Proximal gastric vagotomy, truncal vagotomy with drainage, and truncal vagotomy with antrectomy for chronic duodenal ulcer. A prospective, randomized controlled trial. *Ann Surg* 1983; 197:265-271.
4. Hoffmann J, Jensen H-E, Christiansen J, et al – Prospective controlled vagotomy trial for duodenal ulcer. Results after 11-15 years. *Ann Surg* 1989; 209: 40-45.



5. Ceneviva R – Gastrectomia segmentar associada à vagotomia super-seletiva no tratamento das úlceras duodenais. *Rev Assoc Med Bras* 1978; 24: 301-302.
6. Oliveira RB, Ceneviva R, Troncon LEA, et al – The effect of a segmental gastrectomy with proximal gastric vagotomy on gastric secretion and gastric emptying. *Br J Surg* 1984; 71: 431-434.
7. Silva OC – *Efeitos da associação da gastrectomia segmentar à vagotomia gástrica proximal nas funções gástricas de acomodação à distensão e de esvaziamento de líquidos e sólidos*. Ribeirão Preto, 1988. 143p. Tese (Doutorado) - Faculdade de Medicina de Ribeirão Preto da Universidade de São Paulo.
8. Andrade JI, Troncon LEA, Ceneviva R, et al – Quantitative assessment of duodenogastric reflux with 99m-Tcnetium-DISIDA after segmental gastrectomy plus proximal gastric vagotomy. *Res Surg* 1992;4:46-49.
9. Ceneviva R, Mente ED, Silva Jr OC – Ressecção gástrica segmentar associada à vagotomia gástrica proximal no tratamento da úlcera duodenal. *Acta Cir Bras* 1997; 12 (Suppl 1):39-41.
10. Nilsell K, Liljeqvist L, Lindquist K – Proximal gastric vagotomy and segmental gastrectomy in duodenal ulcer disease: a preliminary report. *Acta Chir Scand* 1986; 530 (Suppl):23-24.
11. Merz WA – Streckenmessung an gerichteten strukturen im mikroskop und ihre anwendung zur bestimmung von oberflächen volumen - relationen in knochengewebe. *Mikroskopie* 1968;22:132.
12. Sala MA, Matheus M, Valeri V – Estimation of the averagediameter of human placental villi by a stereologic method. *Microsc Acta* 1980; 82:339-342.
13. Delesse MA – Procédé mécanique pour déterminer la composition des roches. *C R Acad Sci (Paris)* 1847; 25:544-545.
14. Anderson VL, Mclean RA – *Design of experiments. A realistic approach*. New York, Marcel Dekker, 1974.
15. Babkin BP, Armour JC, Webster DR – Restoration of the functional capacity of the stomach when deprived of its main arterial blood supply. *Can Med Assoc J* 1943;48:1-10.
16. Piasecki C, Wyatt C – Patterns of blood supply to the gastric mucosa. A comparative study revealing an end-artery model. *J Anat* 1986; 149: 21-39.
17. Schein M, Saadia R – Postoperative gastric ischaemia. *Br J Surg* 1989; 76:844-848.
18. Barlow TE, Bentley FH, Walder DN – Arteries, veins, and arteriovenous anastomoses in the human stomach. *Surg Gynecol Obstet* 1951; 93: 657-671.
19. Hallenbeck GA, Gleysteen JJ – Proximal gastric vagotomy without "drainage". An experimental study. *Ann Surg* 1974;179: 608-617.
20. Bowen JC, Garg DK – Effect of graded mechanical ischemia on oxygen tension and electrical potential in the canine gastric mucosa. A new experimental model. *Gastroenterology* 1977;73:84-88.
21. Watanabe LM, Andrade JI, Sala MA, et al – Efeitos da vagotomia gástrica proximal sobre a vascularização arterial da curvatura menor do estômago: estudo experimental em cães. *Rev Col Bras Cir* 1997; 24:293-300.
22. Kumar S, Shahabuddin S, Haboubi N, et al – Angiogenesis factor from human myocardial infarcts. *Lancet* 1983;2:364-368.
23. Schaper W, De Brabander M, Lewi P – DNA synthesis and mitoses in coronary collateral vessels of the dog. *Circ Res* 1971; 28:671-679.
24. Schlesinger MJ – New radiopaque mass for vascular injectio. *Lab Invest* 1957;6:1-11.
25. Baffour R, Danylewick R, Burdon T et al – An angiographic study of ischemia as a determinant of neovascularization in arteriovenous reversal. *Surg Gynecol Obstet* 1988; 166: 28-32.
26. Lunde OC, Kvernebo K, Larsen S – Evaluation of endoscopic laser doppler flowmetry for measurement of human gastric blood flow. Methodologic aspects. *Scand J Gastroenterol* 1988; 23:1.072-1.078.
27. Seifert J, Lenz J, Brückner W, et al – Are bloodflow changes after selective proximal vagotomy responsible for a necrosis in the gastric wall? *Res Exp Med (Berl)* 1980; 177: 263-266.
28. Stuart JR, Jordan PH – Unusual complications of subtotal gastric resection. *Arch Surg* 1957;74: 459-464.
29. Rodgers JB – Infarction of the gastric remnant following subtotal gastrectomy. *Arch Surg* 1966; 92: 917-921.
30. Barber WH – Annular gastrectomy. Further observations on the cause of its failure. *Ann Surg* 1933; 98:161-167.
31. Braskén P – Healing of experimental colon anastomosis. *Eur J Surg* 1991; (suppl.566):4-51.
32. Haddy FJ – Survey of current knowledge on visceral blood flow. *Am J Digest Dis* 1963; 8:558-563.
33. Lundgren O – Studies on blood flow distribution and countercurrent exchange in the small intestine. *Acta Physiol Scand* 1967; (suppl. 303):5-42.

#### ENDEREÇO PARA CORRESPONDÊNCIA

Dr. Luís Massaro Watanabe  
SQN 316 Bloco A Apto. 102  
70775-010 – Brasília – DF