

## RELATOS DE CASOS

### LAGOCHILASCARIASIS HUMANA EN VENEZUELA: DESCRIPCIÓN DE UN CASO FATAL

R Orihuela<sup>1</sup>, C Botto<sup>1</sup>, O Delgado<sup>2</sup>, A Ortiz<sup>3</sup>, JA Suarez<sup>4</sup> y C Arguello<sup>5</sup>

*Lagochilascaris minor Leiper, 1909, puede producir lesiones graves, con invasión de músculo, hueso, ojo, oído medio, pulmones o cerebro. En este trabajo se comunica un caso de lagochilascariasis en una jóvenc de 17 años venezolana, que desarrolló signos de hipertensión endocraneana. Se revisan las publicaciones sobre lagochilascariasis y los aspectos clínicos-patológicos de la invasión del sistema nervioso central por estos vermes.*

Palabras chaves: *Lagochilascaris*. Lagochilascariasis. Infección Sistema Nervioso Central.

La infección humana por *Lagochilascaris minor* Leiper, 1909 ha sido comunicada en 32 oportunidades en el mundo hasta la fecha, procediendo todos los casos de Brasil, Colombia, Costa Rica, Surinam, Tobago, Trinidad y Venezuela (H Fraiha Neto: comunicación personal)<sup>1 2 4 5 7 8 9 11 12 13 14 15 16 17 18 20 21 22</sup>.

En la mayoría de los casos los pacientes presentaron lesiones granulomatosas crónicas en la mastoides, ángulo del maxilar, oído, ojo, amígdala, senos faciales e cuello, ballándose huevos, larvas y/o parásitos adultos en las secreciones patológicas. En un caso la lesión se presentó clínicamente como un absceso dentario (H Fraiha Neto: comunicación personal). Sin embargo, recientemente se han comunicado dos casos de afección del sistema nervioso central, con compromiso cerebeloso en uno<sup>14</sup> y con lesiones en cerebelo y hemisferios cerebrales, así como con hallazgo de parásitos en estos órganos y en pulmón en otro<sup>5</sup>.

En Venezuela se ha publicado previamente un caso de lagochilascariasis humana con afección de mastoides, seno maxilares y tracto respiratorio superior<sup>21</sup>, en tanto que un segundo con lesiones en la mastoides y oído, que falleció presentando signos de

hipertensión endocraneana, fué comunicado en la XXXII Convención de la Asociación Venezolana para el Avance de la Ciencia<sup>17</sup>, y es reseñado en este trabajo.

#### RELATO DEL CASO

Una paciente femenina de 17 años, natural de una región selvática del Estado Barinas, Venezuela, fué admitida en el Hospital Clínico Universitario de Caracas, presentando fiebre, otorrea purulenta derecha, cefalea y una tumoración dolorosa a nivel de la región retromastoidea homolateral. La paciente inició su enfermedad 4 meses atrás, con crisis de fiebre, odinofagia y disfonía. Aunque recibió tratamiento con antibióticos y se le practicó drenaje quirúrgico de la lesión, no presentó mejoría clínica mantenida. En el momento de su ingreso se constató la existencia de una tumoración de 20 x 20mm en la región retroauricular derecha, de consistencia renitente y dolorosa a la palpación. La otoscopia mostró secreción purulenta en el conducto auditivo externo y estenosis del mismo por protrusión de la pared posterior. Con el diagnóstico de otomastoiditis aguda y absceso retromastoideo fué hospitalizada, realizándose drenaje quirúrgico y tratamiento con Penicilina G cristalina. En ese momento presentaba la siguiente fórmula hemática: leucocitos: 14.350mm<sup>3</sup>; seg. 75%; cayado 2%; linfocitos 17%; hemoglobina 14,9 g%; hematocrito 46%.

El cultivo de la secreción purulenta para BK y otras bacterias fué negativo.

Seis días después, estando aún hospitalizada, presentó vómitos, cefalea intensa, obnubilación, fiebre y resistencia a la movilización del cuello, sin signos de lesiones neurológicas focales. La punción lumbar demostró un líquido cefalorraquídeo (LCR) límpido e hipertenso (presión: 300mm de agua), con 159.3 mg% de proteínas, 95,6 mg% de glucosa y 36 células mm<sup>3</sup> (24 linfocitos, 12 segmentados, escasos hematíes). El

1. Sección Endemias Rurales. Instituto de Medicina Tropical. Universidad Central de Venezuela. Apartado 2109. Caracas.

2. Sección de Patología Celular. Instituto de Medicina Tropical. Universidad Central de Venezuela. Caracas.

3. Hospital Clínico Universitario. Universidad Central de Venezuela. Ministerio de Sanidad y Asistencia Social.

4. Instituto Anatómico Patológico. Universidad Central de Venezuela. Caracas.

5. Sección Microscopía Electrónica. Instituto Venezolano de Cardiología. Ministerio de Sanidad y Asistencia Social. Caracas.

Recibido para publicación em 12/9/1985.

cultivo de LCR no demostró el crecimiento de BK u otras bacterias. La leucocitosis fué de  $15.000/\text{mm}^3$  con 81% de segmentados y 19% de linfocitos. La prueba intradérmica con PPD fué negativa. Se estableció el diagnóstico presuntivo de absceso retromastoideo, hipertensión endocraneana y probable absceso del lóbulo temporal, y la paciente recibió como tratamiento hidratación parenteral, manitol, oxacilina, cloranfenicol y drenaje quirúrgico bajo anestesia general. Durante la exploración se encontraron a nivel de la región retroauricular derecha zonas fluctuantes, con tejido cutáneo y muscular necrosados. A nivel de la mastoides se observaron numerosas fistulas de las que drenaba un material purulento, con abundantes helmintos móviles blanquecinos de aproximadamente 10mm de longitud, que también fueron hallados en gran número a nivel del oído medio. Se practicó una mastoidectomía simple y se administró tiabendazol (2.000 mg en 24 horas) por vía oral. La paciente se recuperó de la anestesia, pero al día siguiente entro en coma, falleciendo poco tiempo después.

Aunque no se pudo realizar autopsia, el estudio de los cortes histológicos, de los fragmentos extirpados demostró la presencia de pequeñas cavidades que contenían cortes transversales de nematodos de 100 a  $120\text{ }\mu\text{m}$  de diámetro (Fig. 1). La superficie interna



Fig. 1 - Corte histológico de la biopsia (hematoxilina eosina). Tejido necrótico hialino (n). Corte transversal de larvas de *L. minor* 165x.

de las cavidades estaba cubierta por una capa de tejido necrótico hialino, fuertemente teñido con la eosina. Por fuera de esta capa se apreció la existencia de tejido de granulación con infiltrado de células mononucleares, predominantemente macrófagos, plasmocitos, linfocitos y escasos eosinófilos, con neoformación de vasos sanguíneos y edema (Fig. 2). En el seno del

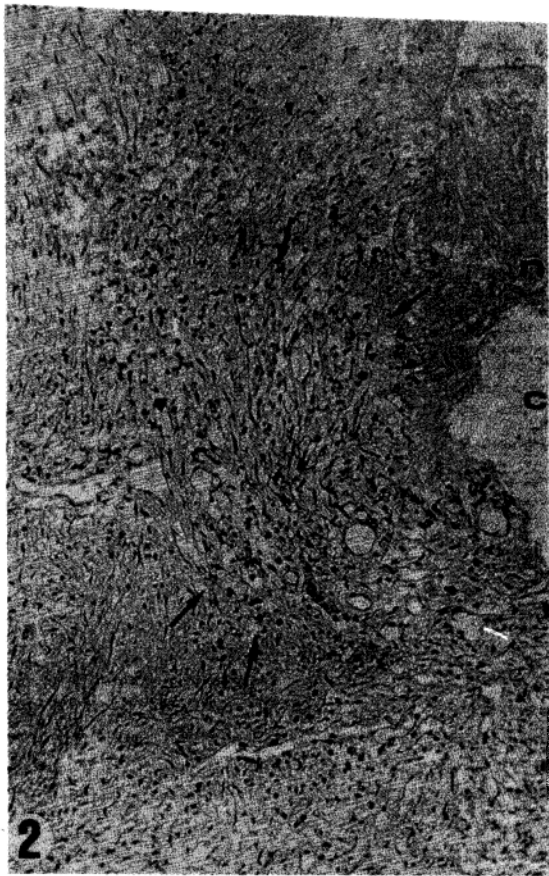


Fig. 2 - Corte histológico. Nótese: Cavidad donde se hallaron los vermes (c); tejido necrótico hialino (n); reacción inflamatoria granulomatosa (flechas) 75x.

tejido de granulación se observaron huevos de  $46,4 - 58,0 \times 34,8 - 45,6\text{ }\mu\text{m}$ , presentando cubierta gruesa con pequeñas depresiones en la superficie (Figs. 3 y 4). En la vecindad de los huevos y de los vermes se observaron escasas células gigantes de tipo cuerpo extraño.

Del material purulento se obtuvieron vermes cilíndricos blanquecinos de 2,4 a 9,4 mm de longitud, incluyendo machos y hembras adultos y larvas de 3er. y 4to. estadio, identificadas como *Lagochilascaris minor*, Leiper 1909 de acuerdo con la redesccripción realizada por Sprent, 1971<sup>20</sup>.

Los adultos presentaban 3 labios separados del cuerpo por un surco profundo y un collar cuticular característico (Fig. 5).

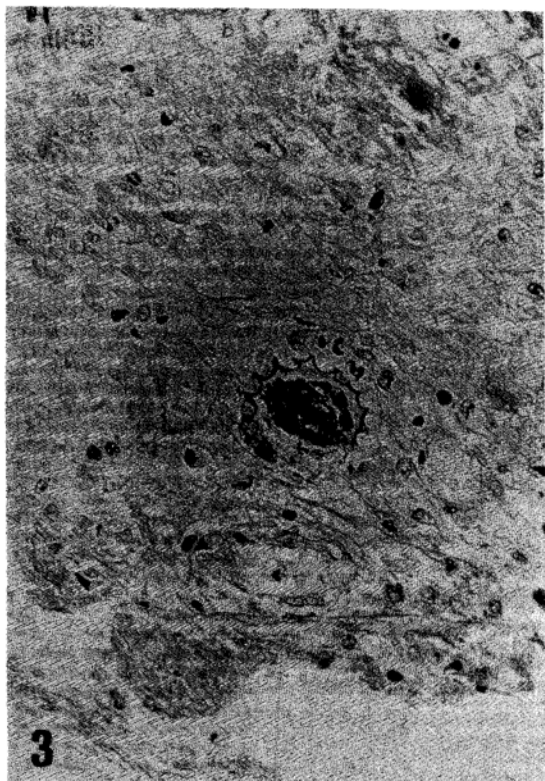


Fig. 3 - Corte histológico. Huevo de *L. minor* 300x.

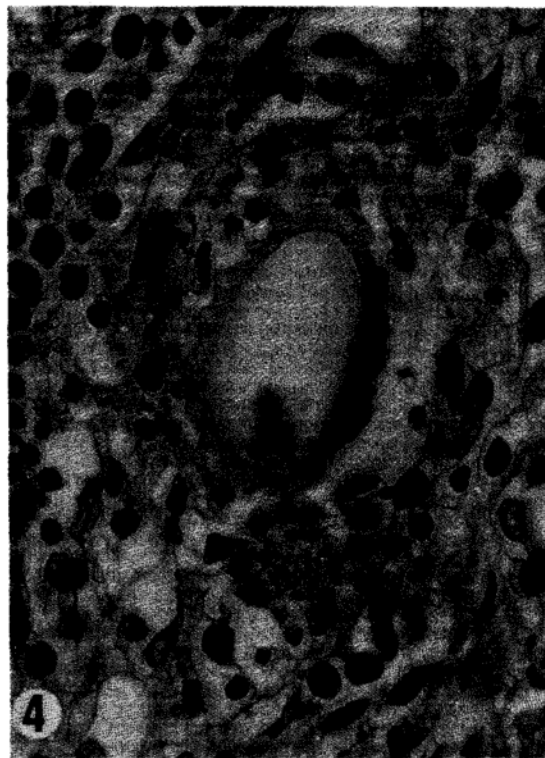


Fig. 4 - Corte histológico. Huevo de *L. minor* con depresiones características en la cubierta ovular 700 x.

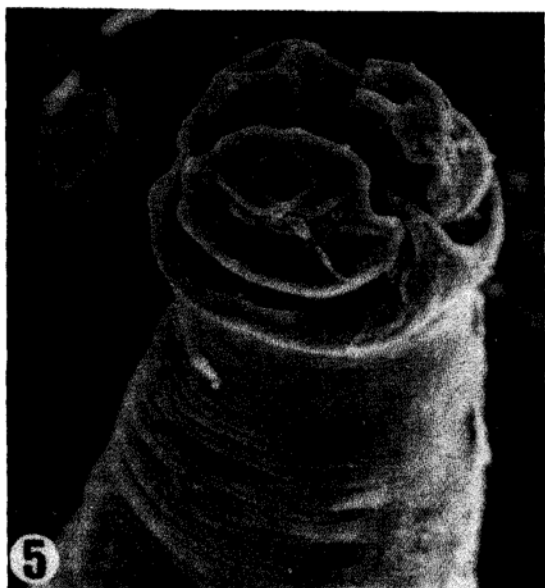


Fig. 5 - *L. minor* hembra (Microscopia electrónica de barrido) 1500x.

Los huevos intrauterinos, que medían 43,0 a 58,0  $\mu\text{m}$  por 31,9 a 40,6  $\mu\text{m}$  presentaban hoyuelos típicos en la superficie (Fig. 6) y eran similares a los observados en el seno del tejido de granulación.

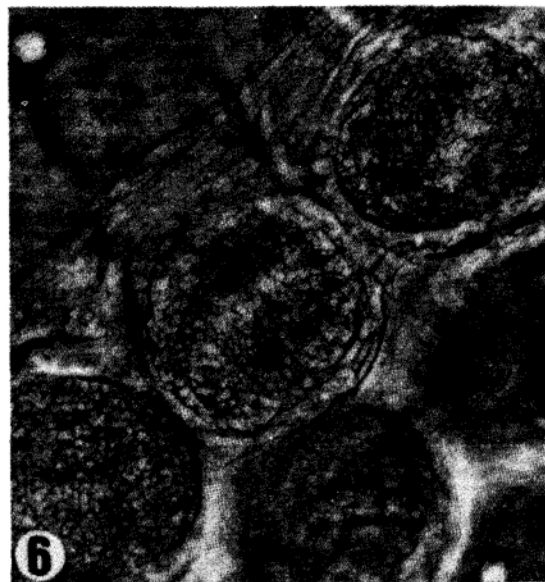

Fig. 6 - Huevos de *L. minor* in útero. 650x.

## COMENTARIOS

Todos los casos de lagochilascariasis humana comunicados hasta el presente provienen de zonas sel-

váticas cálidas de la región neotropical, existiendo en muchos de ellos el antecedente de la ingestión de carne de mamíferos silvestres<sup>20</sup>, presente en nuestro paciente. Aunque se desconoce el mecanismo de transmisión, es posible que el ciclo de *L. minor* sea semejante al de *L. sprengi*<sup>19</sup> y que el hombre se infecte por la ingestión de hospedadores paraténicos conteniendo larvas en tejido muscular, o bien por la ingestión de huevos embrionados, con ulterior migración pulmonar<sup>20</sup>. El hallazgo reciente de un gato naturalmente infectado, con lesiones semejantes a las sufridas por el hombre, en asociación con un caso humano, sugiere que estos animales pueden tener importancia epidemiológica<sup>19</sup>. En efecto, estos podrían infectarse al ingerir hospedadores paraténicos con larvas de *Lagochilascaris*, y convertirse en diseminadores de huevos del parásito.

La presentación clínica, con lesiones fistulizadas en el ángulo del maxilar, mastoides o cuello puede ser muy sugestiva de lagochilascariasis, cuyo diagnóstico se confirma por el hallazgo de huevos, larvas o parásitos adultos en las secreciones patológicas. La presencia de huevos de *Lagochilascaris minor* en secreción nasal y/o en heces ha sido comunicado pocas veces<sup>3 21</sup> y se ha señalado la posibilidad de que en algunos casos hayan sido confundidos con huevos de *A. lumbricoides*<sup>21</sup>.

La lagochilascariasis produce en ocasiones lesiones graves, invadiendo hueso<sup>4 6 8 12</sup>, globo ocular<sup>15</sup>, oído medio<sup>8 14</sup>, sistema respiratorio<sup>18</sup> o sistema nervioso central<sup>5 14</sup>; o bien puede terminar con la muerte del hospedador<sup>16</sup>. Aunque la afectación mastoidea es frecuente en la lagochilascariasis, observándose en el 36,6% de los casos, la invasión simultánea de la mastoidea y el oído medio tal como ocurrió en nuestro paciente, solo ha sido referida anteriormente en 3 oportunidades por Verhagen en 1921<sup>20</sup>, Fraiha y col<sup>9</sup> en 1984 y por Obeid en 1985<sup>14</sup>.

La paciente cuya historia se refiere presentó invasión muscular, ósea (mastoidea) y del oído medio; desarrollando en el curso de su enfermedad un síndrome de hipertensión endocraneana poco antes de su muerte. El líquido cefaloraquídeo era límpido, hipertenso, con discreta pleocitosis a predominio linfocitario y concentración de proteína aumentada. Este cuadro sugirió los diagnósticos clínicos de trombosis del seno transversal o absceso del lóbulo temporal. Debido a que no pudo realizarse la autopsia, fué imposible precisar el papel jugado por *L. minor* o una infección bacteriana asociada, no demostrada por el cultivo, en el desarrollo del cuadro clínico. Sin embargo, considerando el poder invasivo de estos vermes, puede afirmarse que la infección helmíntica produjo o favoreció el desarrollo de lesiones que llevaron a la paciente a la muerte. Lesiones neurológicas en la lagochilascariasis solo han sido comunicadas en tres

oportunidades en el mundo, con compromiso facial periférico en un caso<sup>16</sup>, y con invasión del sistema nervioso central (SNC) en los otros dos casos<sup>5 14</sup>. En el caso de Obeid y col. 1985, a partir de una lesión mastoidea y del oído medio ocurrió probablemente la invasión del cerebelo, con desarrollo de múltiples abscesos que comprimían el acueducto de Silvio y produjeron dilatación ventricular. La paciente presentó alteraciones de la marcha y ataxia cerebelosa, mejorando con el tratamiento con levamisol<sup>14</sup>.

El paciente de Campos y col. 1985 presentó cefalea, somnolencia y fiebre, evolucionando como en nuestro caso al coma profundo, con rigidez de nuca, Babinsky bilateral y desviación de los ojos. Falleció poco después hallándose por primera vez adultos larvas y huevos de *L. minor* en cortes de cerebro, cerebelo y pulmón<sup>5</sup>.

Estos hallazgos sugieren que podría haber ocurrido invasión del SNC en el caso aquí descrito y pulmonar en el paciente de Oostburg y col. que falleció presentando disnea<sup>16</sup>.

En el diagnóstico diferencial de las lesiones crónicas fistulizadas en región cervical se ha planteado la tuberculosis ganglionar<sup>12</sup>, miasis<sup>1</sup> y neoplasia, aunque la actinomicosis y las micosis sistémicas deben ser consideradas.

La leucocitosis con eosinofilia observada en nuestra paciente, con cifras absolutas de más de 1.000 eosinófilos por milímetro cúbico en sangre periférica, no es común en la lagochilascariasis. Aunque se han comunicado cifras de 11 a 24% de eosinófilos<sup>2 22</sup>, lo más frecuente es que las cifras estén normales o que haya eosinopenia<sup>16</sup>.

En el presente caso, el deterioro clínico se acompañó de un descenso marcado de los eosinófilos, como se observa en las formas graves de la estrongiloidiasis<sup>6 10</sup>. Igual que en dicha entidad, en la lagochilascariasis se ha comunicado la existencia de una depresión de la respuesta inmune celular y humoral<sup>12</sup>, así como una respuesta de tipo anafiláctico post-tratamiento, con elevación de los niveles de IgE<sup>1</sup>.

El tratamiento con tiabendazol, a dosis de 2.000mg/día fué tardío, y no modificó la evolución de la enfermedad, como no lo hizo en el caso fatal de Oostburg y col.<sup>15</sup>

Aunque existen pocos estudios con seguimiento prolongado de los pacientes, se han comunicado casos de curación utilizando dietilcarbamazina en la dosis de 200 a 300mg/día<sup>12 13</sup> o bien levamisol en dosis de hasta 50 a 450 mg/día<sup>2 21</sup>. Leão y col en 1985 constataron recidivas después de tratamiento con levamisol, empleando como alternativa cabendazol en la dosis de 20mg/kg de peso por día durante 5 días.<sup>11</sup>. Repitieron este esquema 3 a 4 veces a intervalos regulares, con aparente buen resultado<sup>11</sup>. Sin embargo, es difícil saber si se trata de curaciones definitivas,

pues en algunos casos los parásitos han reaparecido hasta 1 año después de suspendida la terapia.

## SUMMARY

*Lagochilascaris minor* Leiper, 1909 may cause serious lesions, when invading muscle, bone, eye, middle ear, lungs or brain. A case of human lagochilascariasis in a 17 years old Venezuelan woman, who developed signs of increased intracranial pressure is reported. Current literature about lagochilascariasis and clinicopathologic aspects of central nervous system invasion are reviewed.

**Key words:** *Lagochilascaris*. Lagochilascariasis. Central nervous system infection.

## REFERÊNCIAS BIBLIOGRÁFICAS

- Artigas PT, Araújo P, Romiti N, Ruivo M. Sobre um caso de parasitismo humano por *Lagochilascaris minor*. Leiper 1909, no estado de São Paulo, Brasil. Revista do Instituto de Medicina Tropical de São Paulo 10: 78-83, 1968.
- Botero D, Little MD. Two cases of human *Lagochilascaris* infection in Colombia. The American Journal of Tropical Medicine and Hygiene 33: 381-386, 1984.
- Brenes-Madrigal RR, Ruiz A. Discovery of *Lagochilascaris* Sp. in the larynx of a Costa Rican ocelot (*Felis pardalis mearnsi*). The Journal of Parasitology 58: 978, 1972.
- Bruijning CFA. Notes on *Lagochilascaris minor* Leiper, 1909 Documenta de Medicina Geographica et Tropica. 9: 173-175, 1957.
- Campos R, Vieira Bressan MCR, Little MD, Rosenberg S, Pereira V, Masuda Z. Encefalopatia aguda por *Lagochilascaris minor* Leiper 1909. II. Aspectos Parasitológicos. XXI Congresso da Sociedade Brasileira de Medicina Tropical. Programa e Resumos. São Paulo, 1985.
- Carvalho EM, Andrade TM, Andrade JA, Rocha H. Immunological features in different clinical forms of strongyloidiasis. Transactions of the Royal Society of Tropical Medicine and Hygiene 77: 346-349, 1983.
- Correa MOA, Hyakutake S, Brandi AJ, Monteiro CG. Novo caso de parasitismo humano por *Lagochilascaris minor* Leiper 1909. Revista do Instituto Adolfo Lutz 38: 59-65, 1978.
- Draper JW, Buckley JJC. *Lagochilascaris minor* Leiper 1909, from a patient in Tobago. Transactions of the Royal Society of Tropical Medicine and Hygiene 57: 7, 1963.
- Fraihia Neto H, Souza Barros VLR, Costa da Rocha, MP, Amorim Carvalho R. *Lagochilascaris minor* em gato doméstico. Primeiro registro de infecção natural associada a um caso humano. XX Congresso da Sociedade Brasileira de Medicina Tropical e I Congresso da Sociedade Latino-Americana de Medicina Tropical. Resumos. Salvador, Bahia, 1984.
- Igra-Siegman Y, Kapila R, Sen P, Kaminski ZC, Lourida DB. Syndrome of hyperinfection with *Strongyloides stercoralis*. Reviews of Infectious Diseases 3: 397-407, 1981.
- Leão RNQ, Fraihia Neto H, Fraihia SC, Tonini KC, Silva JAPR. Perspectivas de emprego do cabendazol na lagochilascariase. XXI Congresso da Sociedade Brasileira de Medicina Tropical. Programa e Resumos. São Paulo, 1985.
- Leão RNQ, Leão Filho J, Braga-Diaz L, Calheiros LB. Infecção humana pelo *Lagochilascaris minor* Leiper, 1909. Registro de um caso observado no estado do Pará (Brasil). Revista do Instituto de Medicina Tropical de São Paulo 20: 300-306, 1978.
- Moraes M, Arnaud MV, Lima PE. Novos casos de infecção humana por *Lagochilascaris minor* Leiper, 1909, encontrados no estado do Pará, Brasil. Revista do Instituto de Medicina Tropical de São Paulo 25: 139-146, 1983.
- Obeid JN, Fraihia Neto H, Vieira FP, Abreu EP. Lagochilascariase com envolvimento cerebelar. XXI Congresso da Sociedade Brasileira de Medicina Tropical. Programa e Resumos. São Paulo 1985.
- Oostburg BFJ, Thiabendazole therapy of *Lagochilascaris minor* infection in Surinam. Report of a case. The American Journal of Tropical Medicine and Hygiene 20: 580-583, 1971.
- Oostburg BFJ, Varma AAO. *Lagochilascaris minor* infection in Surinam. The American Journal of Tropical Medicine and Hygiene 17: 548-550, 1968.
- Orihuela R, Ortiz A, Delgado O, Botto C, Brown V, Marin G. Primer caso humano de lagochilascariasis en Venezuela. Acta Científica Venezolana 33 (Supl. 1): 333, 1982.
- Pawan JL. A case of infection with *Lagochilascaris minor* (Leiper) Annals of Tropical Medicine and Parasitology 20: 201-202, 1926.
- Smith JL, Bowman DD, Little MD. Life cycle and development of *Lagochilascaris sprengi* (Nematoda: Ascarididae) from opossums (Marsupialia: Didelphidae) in Louisiana. The Journal of Parasitology 69: 736-745, 1983.
- Sprent JFA. Speciation and development in the genus *Lagochilascaris*. Parasitology 62: 71-112, 1971.
- Volcan GS, Rojas Ochoa FR, Medrano CE, De Valera Y. *Lagochilascaris minor* infection in Venezuela. Report of a case. The American Journal of Tropical Medicine and Hygiene 31: 1111-1113, 1982.
- Winckel WEF, Treurniet AE. Infestation with *Lagochilascaris minor* (Leiper) in man. Documenta de Medicina Geographica et Tropica 8: 23-28, 1956.