

ANEURISMA DE ARTÉRIA CEREBRAL EM CRIANÇA COM SÍNDROME DA IMUNODEFICIÊNCIA ADQUIRIDA

Relato de caso

Arnolfo de Carvalho Neto¹, Isac Bruck², Luiz Otávio de Mattos Coelho³, Cristina Rodrigues da Cruz⁴, Cristian Bark Liu⁵, André Francisco Gomes⁶, Sílvia Atsushi Ogata⁷, Tony Tannous Tahan⁸

RESUMO - A dilatação aneurismática dos vasos do polígono de Willis é manifestação incomum da infecção pelo vírus da imunodeficiência adquirida (HIV), tendo sido relatados, até o momento, 15 casos na literatura. O presente estudo tem por objetivo relatar um novo caso dessa apresentação rara, além de revisar aspectos importantes relacionados à mesma. Um paciente, do sexo masculino, 6 anos de idade, com síndrome da imunodeficiência adquirida (AIDS) de transmissão perinatal e tetraparesia, desenvolveu sintomas caracterizados por episódios de crises distônicas. A tomografia computadorizada de crânio, que inicialmente era normal, mostrou dilatação aneurismática dos vasos do polígono de Willis. A revisão de literatura demonstra que os principais achados patológicos em casos similares, são, principalmente, fibrose de camada média com destruição da lâmina interna e hiperplasia da íntima. A etiologia da vasculite não é conhecida, acreditando-se que o vírus da varicela-zoster e o próprio HIV possam estar relacionados à mesma. Conclui-se que, apesar de incomum, tal complicação apresenta grande importância pelo fato dos aneurismas colocarem esses pacientes em grupo de alto risco para acidentes vasculares. A sobrevida relatada na literatura é de menos de 6 meses após o diagnóstico da arteriopatia aneurismática cerebral.

PALAVRAS-CHAVE: AIDS, perinatal, arteriopatia aneurismática, polígono de Willis.

Cerebral arterial aneurysm in a child with acquired immunodeficiency syndrome: case report

ABSTRACT - Cerebral aneurysmal arteriopathy of the circle of Willis is an uncommon manifestation of acquired human immunodeficiency virus (HIV) infection and up to now only 15 cases have been published in the literature. For this reason we add our experience of this rare case, and review the most important aspects related to this entity. The patient is a 6 year old male with perinatal transmitted AIDS, tetraparetic, developed symptoms characterized by episodes of dystonic postures. The computed tomography of the brain showed aneurysmal arteriopathy of the circle of Willis. He had a previous normal examination. The review of the literature shows the pathological abnormalities of the affected vessels are mainly medial fibrosis, with destruction of the internal elastic lamina and intimal hyperplasia. The etiology for the vasculitis is unknown. Varicella zoster virus, as well as HIV by itself, can be related to the physiopathology of the vasculitis. On conclusion, it can be said that although uncommon, such complications are of great importance by the fact that the patients with vascular aneurysmal arteriopathy are in high risk for vascular accidents, and once a diagnosis was made, death occurs in less than 6 months, according to the literature.

KEY WORDS: AIDS, perinatal, aneurysmal arteriopathy, circle of Willis.

O aumento na frequência da infecção pelo vírus da imunodeficiência humana (HIV), associado à ausência de cura, tem resultado em um número cres-

cente de crianças infectadas pelo HIV. As taxas de morbidade e mortalidade ainda são altas no grupo pediátrico. Cerca de 20% das crianças infectadas pelo

Serviços de Radiologia Médica, Neurologia Pediátrica e Infectologia Pediátrica do Hospital de Clínicas (HC) da Universidade Federal do Paraná (UFPR), Curitiba PR, Brasil: ¹Professor Assistente da Disciplina de Radiologia do Departamento de Clínica Médica HC-UFPR, ²Médico Neuropediatra do Serviço de Neurologia Pediátrica, Departamento de Pediatria, HC/UFPR; ³Acadêmico de Medicina da UFPR; ⁴Médica Infectopediatra, Professora Assistente do Serviço de Infectologia Pediátrica, Departamento de Pediatria, HC/UFPR; ⁵Médico Residente do Serviço de Radiologia Médica, HC/UFPR; ⁶Médico Residente do Serviço de Radiologia Médica, HC/UFPR; ⁷Médico Radiologista do Serviço de Radiologia Médica, HC/UFPR; ⁸Médico Residente do Serviço de Infectologia Pediátrica, HC/UFPR.

Recebido 8 Novembro 2000. Aceito 27 Janeiro 2001.

Dr. Arnolfo de Carvalho Neto - Av. Munhoz da Rocha, 175 / 2001 - 80035-000 Curitiba PR - Brasil. FAX 41 253 1861. E-mail: arnolfo.carvalho@avalon.sul.com.br

HIV irão desenvolver síndrome da imunodeficiência adquirida (AIDS) no primeiro ano de vida e cerca de 80 a 90% após esta faixa etária¹. Características clínicas da AIDS em crianças incluem déficit pênodo-estatural, linfadenopatia generalizada, candidíase mucocutânea, parotidite, pneumonite intersticial linfocítica, infecções bacterianas recorrentes, entre outras². Até 80% das crianças com a AIDS apresentam envolvimento do sistema nervoso central (SNC). Sinais clínicos são os relacionados à encefalopatia progressiva ou estática como: convulsões, letargia, fraqueza, mioclonia, sinais piramidais e extrapiramidais, ataxia, paralisia pseudobulbar, atraso de desenvolvimento global, regressão e microcefalia. Podem apresentar-se também com atrofia cerebral difusa e calcificações dos gânglios da base e lobos frontais. Perda cognitiva e sinais de envolvimento do trato piramidal são comparáveis à demência associada ao HIV em adultos, entretanto, infecções oportunistas do SNC e linfomas primários são bastante incomuns na infância²⁻⁸.

Apesar da alta prevalência de doença do SNC em crianças com HIV, a doença cerebrovascular é incomum, sendo a incidência de doença sintomática de apenas 1,3%, embora em autópsias, lesões estão presentes em 25% dos casos^{1,7,9}. Os mecanismos incluem hipoperfusão e cardiomiopatia ou endocardite com êmbolos sépticos ou trombóticos, trombocitopenia, e vasculites infecciosas dos vasos cranianos causadas por citomegalovírus (CMV), vírus da varicela-zoster (VZV) e infecções por fungos ou micobactérias.

Arteriopatia aneurismática é caracterizada pela dilatação difusa dos maiores vasos do polígono de Willis¹⁰. Até então foram relatados apenas 15 casos de aneurismas cerebrais em crianças com AIDS.

CASO

Um menino branco de 6 anos e 6 meses de idade, nascido a termo, com quadro de tetraparesia espástica diagnosticada com 1 ano de idade e identificado como sendo portador do vírus HIV aos 2 anos de idade, quando apresentava infecções de repetição e hipertrofia de parótidas. Recebeu tratamento específico com anti-retrovirais (zidovudina e didanosina), imunoglobulina mensal e profilaxia de infecção pelo *Pneumocystis carinii*. Aos 2 anos e 7 meses de idade teve quadro de varicela e com 5 anos houve o surgimento de lesão em parede torácica que, após exérese, provou-se tratar de sarcoma fusocelular grau II. Há 1 ano iniciou com crises ictais (cerca de 8 episódios ao dia) com duração de 3 a 5 minutos, nos quais apresentava hiperextensão de membros inferiores, seguido de movimentos do corpo e cabeça para trás, desvio ocular para todas as direções, cianose, sudorese e sonolência pós-ictal.

Ao exame físico, apresentava-se com peso de 11400g, estatura de 81cm, perímetro cefálico de 45cm, hipotativo e apático. Apresentava linfonodomegalia cervical, axilar e inguinal. Não deambulava, não falava e não apresentava controle esfinteriano.

Ao exame neurológico apresentava-se pouco contatante, com estrabismo alternante, hipotrofia generalizada, hipertonia de membros superiores e inferiores, hipotonia de tronco, hiperreflexia tendinosa generalizada (3+/4+), presença de sinal de Babinski bilateralmente e ausência de reflexos cutâneo-abdominais. Durante o exame apresentou episódio distônico, caracterizado por emissão de sons, hiperextensão com postura da cabeça, pescoço e tronco para trás, movimentação de membros inferiores em flexão e extensão.

Os exames laboratoriais demonstravam: hemoglobina 10,3mg/dl, volume corpuscular médio 917fl, 8600 leucócitos, com 12% de eosinófilos, 11% de bastonetes, 21% de segmentados e 54% de linfócitos e 290000 plaquetas. Contagem de células CD4: 49UL e CD8: 3809UL. Líquido cefalorraquidiano com 8 leucócitos por mm³ (com 51% de linfócitos), glicose de 53mg/dL, proteína de 93mg/dL, com bacterioscopia mostrando ausência e bactérias e culturas negativas.

O eletroencefalograma demonstrou sinais de importante sofrimento cerebral difuso, com predomínio no hemisfério cerebral esquerdo e sinais de atividade irritativa lateralizada no hemisfério cerebral direito, com predomínio na região temporal média neste lado.

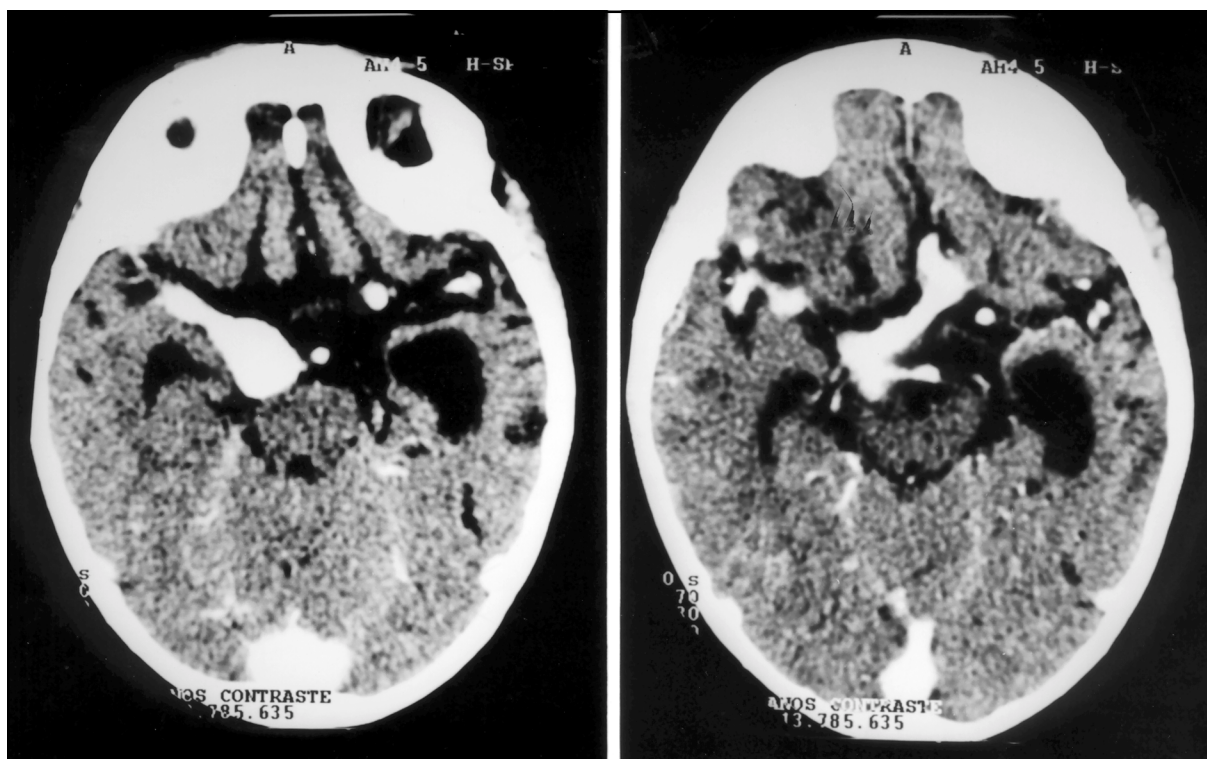
A tomografia computadorizada do crânio (TAC) realizada há 3 anos não mostrou alterações evidentes. A TAC realizada na internação atual, além de sinais de atrofia generalizada e infarto na cabeça do núcleo caudado esquerdo, mostrou imagens tubulares e fusiformes com calcificações periféricas e impregnação vascular na topografia dos vasos do polígono de Willis, principalmente à direita (Figs 1A e 1B).

Iniciou-se então tratamento com carbamazepina, com boa resposta no controle das crises distônicas, estando o paciente atualmente em acompanhamento ambulatorial.

DISCUSSÃO

A transmissão vertical do vírus HIV ocorre em cerca de 85% dos casos de AIDS relatados em crianças. As manifestações da AIDS sobre o SNC nas crianças diferem notavelmente das manifestações em adultos. Essas diferenças têm sido atribuídas à maturidade do sistema imune. Complicações vasculares em adultos normalmente consistem em oclusão associada à embolia, hemorragia em neoplasia, ou complicação de trombocitopenia¹. Acidentes vasculares cerebrais (AVCs) em pacientes adultos com AIDS podem ser tanto microinfartos multifocais como grandes áreas de encefalomalácia³.

Arteriopatia na AIDS tem sido reconhecida cada vez mais e uma parcela de crianças HIV positivas evo-



Figs 1A e 1B. Cortes de tomografia computadorizada após a administração de contraste mostram imagens compatíveis com dilatações fusiformes de vasos do polígono de Willis.

luem com infartos e/ou hemorragias^{6,11}. Em pacientes infectados pelo HIV, aneurismas de artérias cerebrais podem se desenvolver como uma manifestação não usual da doença vascular associada ao HIV, a angiopatia de artérias de grande calibre do SNC, sem o envolvimento de pequenos vasos⁹.

Dubrovsky et al., apresentaram cinco novos casos de pacientes pediátricos, que desenvolveram aneurismas de artérias cerebrais¹⁰. Em sua revisão, outros oito casos haviam sido relatados na literatura mundial, perfazendo um total de 13 pacientes, todos apresentando dilatação aneurismática de vasos do polígono de Willis. Cinco pacientes apresentaram estudos de neuroimagem normais antes do diagnóstico da arteriopatia, sugerindo que tal entidade seja uma condição adquirida^{10,12}. No presente relato, um exame de TAC realizado três anos antes do diagnóstico de aneurisma era normal. No mesmo estudo, Dubrovsky et al.¹⁰ referem que os sinais clínicos apresentaram uma defasagem de até 20 meses, mas, eventualmente, surgiram quadros agudos com alterações cognitivas e déficits motores associados com infarto ou hemorragia fatal. Dez pacientes apresentaram quadros cerebrovasculares: oito desenvolveram tromboembolismo e dois hemorragias intracranianas fatais. Duas das crianças foram des-

critas como assintomáticas e um paciente apresentava déficits neurológicos transitórios. Cinco evoluíram com AVCs unilaterais envolvendo os gânglios da base ou tálamo, e três com envolvimento bilateral. Apenas um paciente desenvolveu sangramento secundário em um infarto prévio. Em um dos pacientes a apresentação clínica foi a presença de convulsões e múltiplos infartos⁹. Um segundo evento cerebrovascular ocorreu em três de oito pacientes com AVCs anteriores. A sobrevida média após o diagnóstico da arteriopatia pela tomografia computadorizada ou ressonância magnética foi de oito meses, porém este período reduzia para 5,5 meses após um AVC¹⁰.

Fulmer et al., em um estudo com dois casos de aneurismas cerebrais em crianças portadoras do HIV, que não estão incluídos na revisão escrita por Dubrovsky et al., relataram o caso de um paciente que apresentou hemorragia subaracnóidea, e outro, com infarto cerebral. Em ambos os casos, o polígono de Willis foi afetado em múltiplas áreas por dilatação aneurismática fusiforme¹¹.

No presente caso, o paciente clinicamente já apresentava prévio retardo no desenvolvimento psicomotor e, é possível que a ocorrência de infarto do núcleo caudado esquerdo seja secundário ao aneurisma

do polígono de Willis e tenha sido o evento precedente ao surgimento dos sintomas distônicos.

Hemiplegia aguda ou hemiparesia com imagens radiológicas de infartos cerebrais em crianças infectadas com HIV é raro. Múltiplos infartos na junção entre substâncias branca e cinzenta nas zonas de transição territorial e nos gânglios da base devem apontar para aneurismas e trombozes como causas subjacentes. O pobre prognóstico dessa complicação justifica minuciosa investigação para diferenciá-las de outras causas de AVCs que parecem apresentar melhor evolução¹². Logo, a possibilidade de AVC deve ser considerada no diagnóstico diferencial de uma criança HIV positiva com quadro clínico de déficits neurológicos focais, convulsões ou alterações no estado mental³.

Revisando os aspectos de imagem dos aneurismas de artérias cerebrais em crianças com AIDS previamente descritos na literatura, temos que o vaso mais frequentemente comprometido é a artéria cerebral média, seguida das artérias cerebral anterior e carótida interna. Poucos casos apresentam comprometimento difuso de todo o polígono de Willis e de artérias da porção posterior, como artéria basilar e artérias cerebrais posteriores^{1,3,6,9-12}.

Convém salientar que, no presente caso, o comprometimento envolveu todas as principais artérias do polígono de Willis. No estudo de Dubrovsky et al., a maior parte dos pacientes era severamente imunossuprimida (média de contagem de células CD4=23UL), com história de infecções oportunistas precedendo o diagnóstico da arteriopatia aneurismática, entretanto nenhum dos pacientes obteve confirmação laboratorial de infecção do SNC na época do diagnóstico¹⁰. O mesmo ocorreu com o nosso paciente, que apresentava CD4 = 49UL, caracterizando imunossupressão grave, sem sinais de infecção do SNC, pois o exame do líquido foi normal.

Segundo a literatura, as alterações patológicas encontradas foram similares nos pacientes onde foi realizado estudo de necropsia. Ectasia vascular e dilatação aneurismática foram limitadas às grandes artérias do polígono de Willis, com as artérias e artérias leptomenígeas e parenquimatosas sendo poupadas. Fibrose da camada média com perda das fibras musculares, destruição da lâmina elástica interna, e hiperplasia intimal foram comuns; células mononucleares expressando antígenos contra o HIV foram demonstradas na íntima de vasos afetados^{9,10,13}. A presença de trombose dessas artérias, assim como de pequenos vasos corticais também é relatada¹².

Shah et al., postulam que a inflamação inicia-se na adventícia e envolve os vasa vasorum, o que leva a isquemia da parede arterial, resultando na destruição da lâmina elástica e fibrose subintimal. Essa panarterite com isquemia resultante do dano aos vasa vasorum poderia levar à dilatação aneurismática arterial e/ou esclerose/estenose¹.

Esses dados patológicos levam a crer que a fisiopatologia envolvida seja uma vasculite prévia, com os dados clínicos indicando que seja uma lesão adquirida de início subagudo. Certas infecções, como por CMV e tuberculose são conhecidas por produzir vasculite de SNC e infartos. Vasculite causada pelo VZV é uma provável causa por inúmeros fatores, sendo ela uma complicação bem reconhecida da infecção pelo VZV^{10,13}. Em um estudo realizado por Amlie-Lefond et al.¹⁴ em pacientes com encefalite por VZV, a neuroimagem revelou lesões multifocais, algumas das quais com impregnação pelo contraste, na distribuição de grandes e pequenas artérias, com características de infarto. Lesões isquêmicas e hemorrágicas foram identificadas. Infartos na distribuição de grandes artérias foram acompanhados de arterite de grandes vasos, sendo que os infartos localizados na profundidade, frequentemente com desmielinização, foram secundários à vasculopatia de pequenas artérias. Estes autores também descrevem outros relatos de vasculopatia por VZV e enfatizam a doença de grandes vasos, que tipicamente produz AVCs, de semanas a meses após zoster de distribuição trigeminal ou cervical. Nesse mesmo estudo, sugere-se que na evidência clínica e radiológica de infartos multifocais isquêmicos ou hemorrágicos deva-se suspeitar da possibilidade de infecção pelo VZV¹⁴. Em um dos casos descritos na literatura¹¹, marcadores imunohistoquímicos dirigidos contra o VZV apresentaram reação positiva nos vasos aneurismáticos, assim como em vasos menores, na profundidade do parênquima cerebral. Vasculopatias associadas ao VZV têm sido descritas em pacientes com AIDS, com algumas lesões da denominada "vasculopatia não-inflamatória" demonstrando proliferação intimal importante e oclusão do vaso afetado, resultando finalmente em infarto¹¹. No presente caso, a criança teve varicela aos 2 anos e 7 meses de idade, levantando-se a possibilidade que o vírus esteja implicado na vasculopatia.

Vasculite pelo HIV é outra possível causa, sendo sugerida pela detecção de material genômico ou proteínas do HIV como a grande glicoproteína transmembrana gp41, encontrada na parede vascular de tais aneurismas do polígono de Willis^{1,3,11,12}.

Entretanto, o papel do HIV na patogênese dessas lesões ainda não está claro. Husson et al., na apresentação de dois casos semelhantes relata que em um caso houve aumento significativo da replicação do vírus HIV, durante o intervalo em que houve o desenvolvimento dos aneurismas, indicado pelo importante aumento da concentração sérica do antígeno p24. Associada à ausência de evidências radiográficas ou sorológicas de processos congênitos ou inflamatórios, essa evidência de ativação do HIV sugere, segundo Husson, que esse vírus possa apresentar um papel no desenvolvimento desse tipo de lesões⁹.

O fato da vasculopatia apresentar-se concomitantemente com uma severa imunossupressão sugere uma causa infecciosa. Philippet et al. referem que, em seus dois casos relatados, a dilatação da artéria cerebral média se originou no seio cavernoso, próximo a locais de sinusites. Entretanto, não foram encontrados microorganismos, apesar da investigação realizada. Em um dos seus pacientes, houve AVC durante infecção ativa pelo CMV, entretanto não foi detectado CMV em sangue ou líquido. Outro fato interessante a ser notado é o de outros sistemas vasculares parecerem preservados, sugerindo uma suscetibilidade específica do sistema vascular cerebral¹². Alguns relatos isolados apresentam aneurismas em locais fora do crânio, como artéria carótida comum e aorta¹¹. Na literatura também se relata a presença de coronariopatia em uma criança com AIDS, semelhante à doença de Kawasaki, quando se sugere que elastases decorrentes de infecções de repetição possam lesar a lâmina elástica dos vasos³. Finalmente, uma etiologia autoimune não pode ser excluída, embora esse grupo de vasculites raramente envolva vasos cerebrais¹⁰.

Do ponto de vista terapêutico, esse tipo de paciente apresenta várias dificuldades em seu manejo, tanto do ponto de vista clínico quanto cirúrgico. Aneurismas cerebrais podem sangrar, causar déficits em nervos cranianos, ou resultar em dissecação e infarto. Husson recomenda que, pelo fato da infecção pelo HIV poder estar associada diretamente na patogênese dessas lesões, que seja otimizada a terapia anti-retroviral nos casos de pacientes pediátricos, com aneurismas vasculares cerebrais⁹. Cirurgicamen-

te, várias técnicas podem ser sugeridas, entre elas o bloqueio do vaso afetado, entretanto, nenhuma das opções chega a ser satisfatória¹¹.

A presença de arteriopatia na infância em pacientes com AIDS implica em um grave prognóstico¹⁰, esse tipo de acidente neurológico tem se tornado cada vez mais frequente, pelo fato da sobrevivência das crianças infectadas pelo HIV ter aumentado devido ao melhor manejo da doença¹². O presente relato representa um achado incomum, entretanto, com significado clínico importante nas crianças com AIDS, pois esses aneurismas colocam tais pacientes em um grupo de alto risco para acidentes vasculares, que podem ser catastróficos. Finalmente enfatizamos que a presença de envolvimento aneurismático de vasos intracranianos em crianças, deve ser considerada como uma possibilidade de manifestação inicial de angiopatia induzida pelo HIV.

REFERÊNCIAS

- Shah SS, Zimmerman RA, Rorke LB, Vezina LG. Cerebrovascular complications of HIV in children. *AJNR* 1996;17:1913-1917.
- Belman AL, Ultmann MH, Horoupian D et al. Neurological complications in infants and children with acquired immune deficiency syndrome. *Ann Neurol* 1985;18:560-566.
- Park YD, Belman AL, Kim TS, et al. Stroke in pediatric acquired immunodeficiency syndrome. *Ann Neurol* 1990;28:303-311.
- Epstein LG, Sharer LR, Oleske JM, et al. Neurologic manifestations of human immunodeficiency virus infection in children. *Pediatrics* 1986;78:678-687.
- Belman AL, Diamond G, Dickson D, et al. Pediatric acquired immunodeficiency syndrome. Neurologic syndromes. *Am J Dis Child* 1988;142:29-35.
- Kure K, Llena JF, Lyman WD, et al. Human immunodeficiency virus-1 infection of the nervous system: an autopsy study of 268 adult, pediatric, and fetal brains. *Hum Pathol* 1991;22:700-710.
- Anders KH, Guerra WF, Tomiyasu U, Verity MA, Vinters HV. The neuropathology of AIDS. UCLA experience and review. *Am J Pathol* 1986;124:537-558.
- Bode H, Rudin C. Calcifying arteriopathy in the basal ganglia in human immunodeficiency virus infection. *Pediatr Radiol* 1995;25:72-73.
- Husson RN, Saini R, Lewis LL, Butler KM, Patronas N, Pizzo PA. Cerebral artery aneurysms in children infected with human immunodeficiency virus. *J Pediatr* 1992;121:927-930.
- Dubrovsky T, Curless R, Scott G, et al. Cerebral aneurysmal arteriopathy in childhood AIDS. *Neurology* 1998;51:560-565.
- Fulmer BB, Dillard SC, Musulman EM, Palmer CA, Oakes J. Two cases of cerebral aneurysms in HIV+ children. *Pediatr Neurosurg* 1998;28:31-34.
- Philippet P, Blanche S, Sebag G, Rodesch G, Griscelli C, Tardieu M. Stroke and cerebral infarcts in children infected with human immunodeficiency virus. *Arch Pediatr Adolesc Med* 1994;148:965-970.
- Engstrom JW, Lowenstein DH, Bredesen DE. Cerebral infarctions and transient neurologic deficits associated with acquired immunodeficiency syndrome. *Am J Med* 1989;86:528-532.
- Amlie-Lefond C, Kleinschmidt-DeMasters BK, Mahalingam R, Davis LE, Gilden DH. The vasculopathy of varicella-zoster virus encephalitis. *Ann Neurol* 1995;37:784-790.