

## SINDROME DE VAN DER KNAAP

### MEGALENCEFALIA COM LEUCODISTROFIA

#### A RESPEITO DE DOIS CASOS NA MESMA FAMÍLIA

*CARLOS EDUARDO CAVALCANTI\*, ADELMAN NOGUEIRA\*\**

---

**RESUMO** – Relatamos os casos de dois irmãos, com quatro e seis anos de idade, com achados característicos da síndrome de Van Der Knaap. Discutimos os seus aspectos clínicos e radiológicos, assim como suas peculiaridades. Comparamos aos dados da literatura e analisamos os possíveis mecanismos etiopatogênicos envolvidos.

**PALAVRAS-CHAVE:** síndrome de Van der Knaap, megalencefalia, degeneração esponjosa, substância branca.

**Van Der Knaap syndrome (megalencephaly with leukodystrophy): report of two cases in the same family**

**ABSTRACT** – We report on two brothers, aged four and six years-old, evidencing the Van Der Knaap syndrome. Clinical and radiological aspects are discussed as well their peculiarities. Data are compared with related literature, as etiopathogenic mechanisms possibly involved.

**KEY WORDS:** Van der Knaap syndrome, megalencephaly, spongy degeneration, white matter.

---

Megalencefalia com leucodistrofia, também conhecida como síndrome de Van Der Knaap, a qual foi recentemente descrita, caracteriza-se provavelmente como doença autossômica recessiva, ainda não bioquimicamente identificada<sup>1</sup>. A princípio incluída no grupo das leucodistrofias, inicia-se no primeiro ano de vida, progredindo lentamente, podendo ocorrer deterioração neurológica e crises convulsivas<sup>2,3</sup>. O quadro neurológico inicial é de aumento do segmento cefálico, o qual por vezes alerta os pais, sendo o principal motivo de conduzir a criança ao especialista<sup>4</sup>. Existem casos descritos que evoluem com convulsão, retardo mental progressivo e hipotonia, seguindo-se de espasticidade, cegueira e morte<sup>5-7</sup>. Alguns pacientes se mantêm assintomáticos, apresentando apenas macrocrania ou antecedentes de crises convulsivas, aparentemente benignas, e outros desenvolvem quadro de atraso do desenvolvimento, sem episódios de descompensação<sup>8-10</sup>. A biopsia cerebral realizada em um caso descrito na literatura, mostrou lesão e perda axonal, não havendo entretanto ativa desmielinização ou gliose substancial, e sim extensiva rarefação na substância branca<sup>6</sup>.

Estudamos dois irmãos, com sintomas variáveis entre si, portadores da síndrome de Van Der Knaap, ou megalencefalia com leucodistrofia.

---

Departamento de Neurologia e Neurocirurgia, Centro Médico Maranhense: \*Médico especialista em neurocirurgia e neurologia; \*\* Médico neurologista. Aceite: 16-novembro-1999.

Dr. Carlos Eduardo Cavalcanti – Rua das Jaqueiras Quadra 55 Casa 01 – 65075-220 São Luís MA – Brasil.  
FAX 98 235 4471. E-mail: neuro@elo.com.br

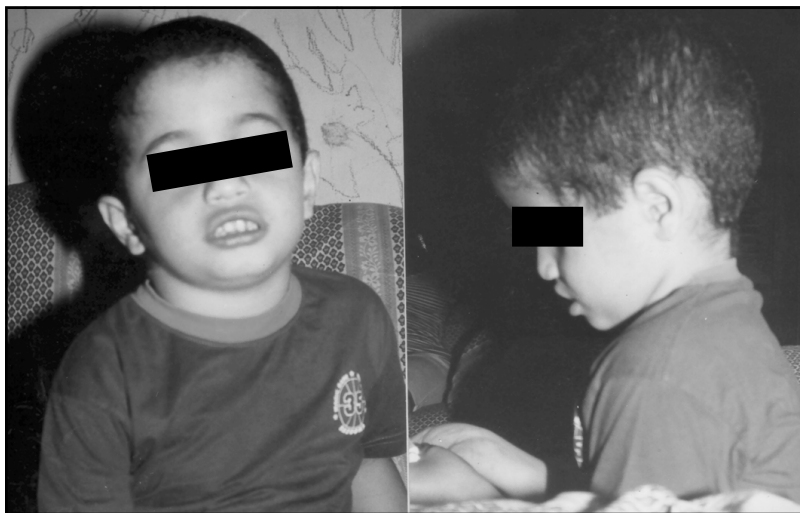

Fig 1. (A-B). Caso 1. Evidente macrocrania.

## CASOS

Caso 1. TRT, 6 anos de idade, sexo masculino, procedente de São Luís, MA (Fig 1). O primeiro sinal clínico ocorreu no primeiro ano de vida, devido ao fato de apresentar crescimento disforme do perímetro cefálico. O paciente em questão foi por nós avaliado, não havendo qualquer sinal neurológico deficitário, apresentando crescimento e desenvolvimento normais até o início dos sintomas neurológicos, que ocorreu de modo agudo aos 3 anos de idade, com crise convulsiva focal esquerda, dificuldade a elocução verbal e para movimentar os membros do lado esquerdo. Esses episódios repetiam-se várias vezes durante o mês, e desapareciam no máximo ao final de cinco minutos. Entre os paroxismos mostrava-se sonolento, porém sem alterações cardiovasculares ou pulmonares, revelando-se normal o exame neurológico intercrítico, inclusive fundoscopia. A ressaltar, discreta flacidez muscular no dimídio esquerdo. Até a presente data, não detectamos déficits neurológicos permanentes e sim paroxísticos nos diversos períodos de desenvolvimento em que tivemos oportunidade de examinar o paciente. É evidente sua macrocrania – PC 72 cm; BA 40 cm; AP 42 cm – existindo atualmente importante variabilidade clínica em sua sintomatologia, principalmente no que se refere ao desenvolvimento intelectual. Quanto aos exames subsidiários, a ressonância magnética do encéfalo (RMI) revelou: aumento volumétrico do crânio; hipointensidade de sinal em relação ao córtex cerebral, nas sequências ponderadas em T1, e hiperintensidade de sinal duplo eco T2, interessando toda a substância branca profunda periventricular além das fibras intergiciais, difusamente e de maneira homogênea com preservação das capsulas internas e do corpo caloso (Fig 2); leve proeminência do sistema ventricular além de cavum do septo pelucido (Fig 3). A investigação laboratorial foi normal, não existindo antecedentes familiares ou consanguinidade entre os pais. Permanece em tratamento à base de clonazepam e fenitoína, encontrando-se no momento sem crises, porém com desenvolvimento intelectual inadequado, notando-se a presença de tremores discretos de extremidades.

Caso 2. FHT, 4 anos de idade (Fig 4) foi reconhecido como portador de síndrome de Van Der Knaap, devido a possuir as mesmas características físicas do seu irmão (Caso 1), porém só apresentando como manifestação neurológica crises ocasionais de perda da consciência, sem movimentos convulsivos. Os primeiros sintomas ocorreram a partir do início do terceiro ano de vida; até o momento seu desenvolvimento neuropsicomotor encontra-se dentro dos padrões normais. Em virtude das crises de perda da consciência iniciamos medicações anti-convulsivantes idênticas às do Caso 1, com excelente resposta. Em relação aos exames laboratoriais, foram normais, existindo entretanto na RMI cerebral, início de processo desmielinizante (Fig 5).

## DISCUSSÃO

Descrita recentemente por Van de Knaap, este tipo de degeneração do tecido nervoso caracteriza-se por megalencefalia associada a leucodistrofia com início precoce e geralmente no primeiro ano de vida associada a disfunção neurológica progressiva<sup>1,6</sup>. Em sua descrição inicial

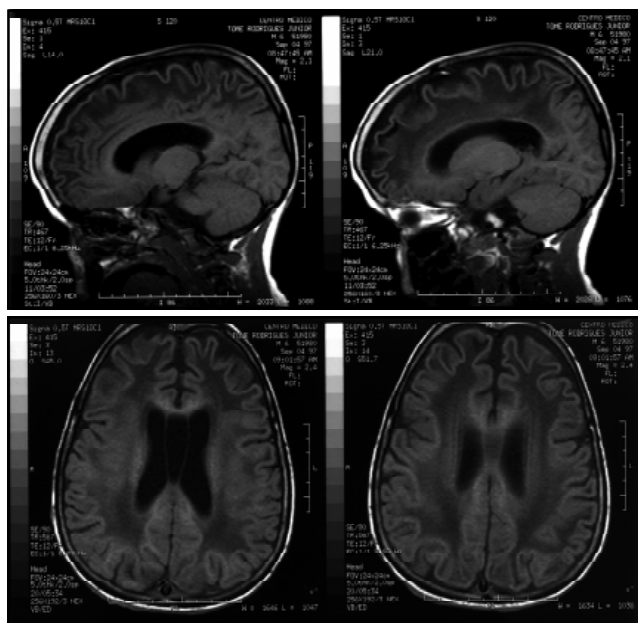


Fig 2. Caso 1. RMI: (A) Hipointensidade de sinal em relação ao córtex cerebral. (B) Hiperintensidade de sinal duplo ECO em T2, na substância branca periventricular e fibras intergiciais, preservando a cápsula interna e coepto caloso.

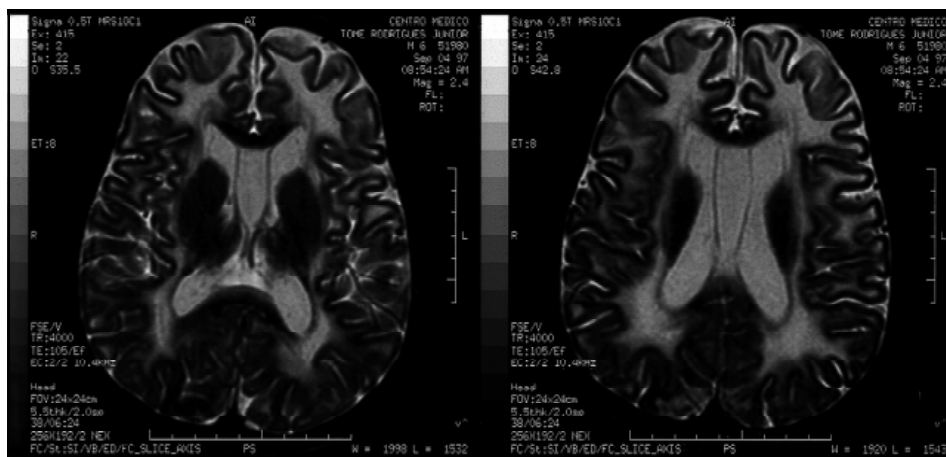


Fig 3. Caso 1. RMI. Leve proeminência do sistema ventricular e cavum septo pelúcido.

consideraram-se os achados em 8 crianças, inclusive 2 gêmeos que desenvolveram progressiva afasia e espasticidade associadas a alterações na MRI, características de doença da substância branca.

Até o presente ainda não se encontrou anormalidade bioquímica que fosse responsável pela enfermidade. Nas últimas décadas tem sido registrado um progressivo aumento de pacientes portadores de desordens paroxísticas desmielinizantes, com especial ênfase a adrenoleucodistrofia, afetando o sistema nervoso central<sup>2,7,9</sup>.

O autor que descreveu pela primeira vez a doença realizou biopsia cerebral em um dos casos, caracterizando-se os achados histopatológicos por alterações na substância branca, sendo os vacúolos

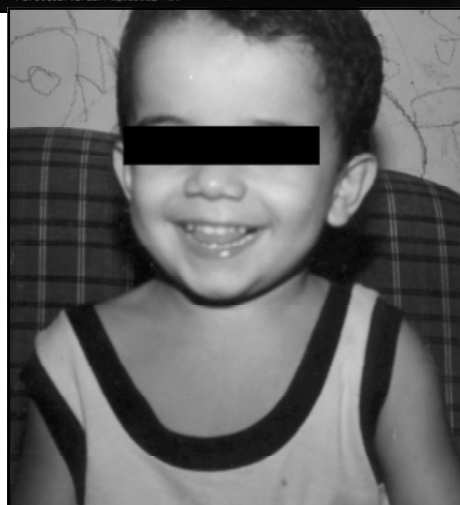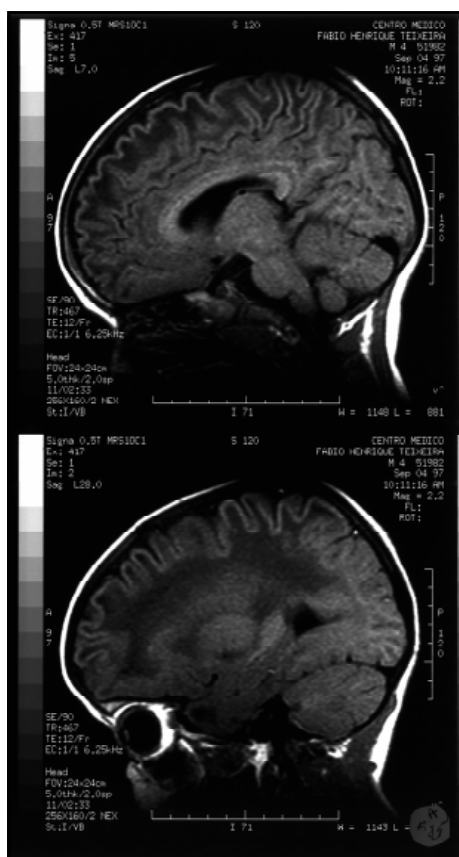
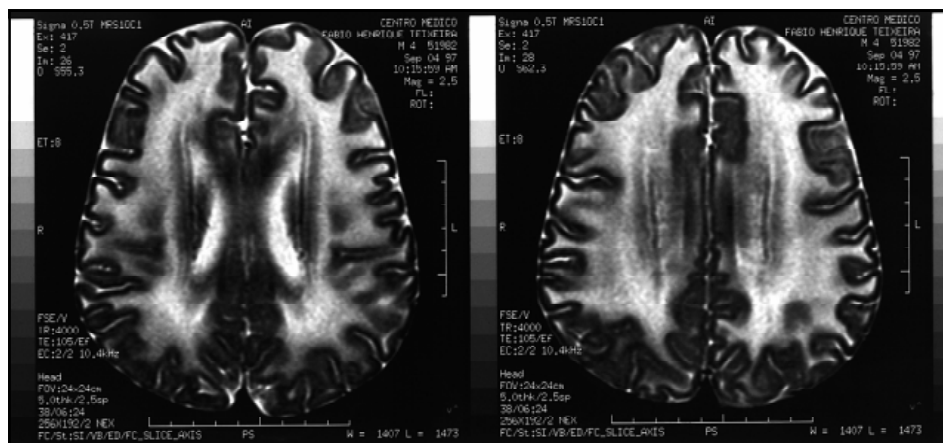


Fig 4. Caso 2. RMI e paciente FHT. Semelhante ao Caso 1. Macrocrania.

Fig 5. (A-B). Caso 2. RMI: Início de processo desmielinizante.

túrgidos, cobertos por bainhas multilaminares com extensão às células oligodendrogliais, acometimento da substância branca distinto das formas conhecidas, inclusive com presença de degeneração cística da substância branca cerebral e seu envolvimento em nível pontino tegmentar, sugerido pela RMI e confirmado pela autopsia<sup>11</sup>. Van der Knaap e colegas avaliaram anormalidades encontradas na substância branca e cinzenta de seus pacientes<sup>12</sup>, seguidas de estudos através de RMI, os quais mostraram alterações caracterizadas por difusa leucoencefalopatia hemisférica cerebral com áreas anormais de aumento da intensidade de sinal na substância branca e líquido (LCR)<sup>11</sup>. Nas sequências de pulso a RMI, com espectroscopia em um dos pacientes no qual a doença encontrava-se mais avançada, houve desaparecimento quase completo de todos os sinais normais e presença de maior quantidade de LCR, com diminuição do

tecido cerebral, distúrbios de migração neuronal combinados com hipomielinização, desmielinização e demielinização. Desmielinização simétrica do espaço posterior da cápsula interna, substância branca e vias do tronco cerebral com predileção pelos hemisférios cerebrais<sup>11</sup>.

A desmielinização é simétrica<sup>13</sup>, afetando áreas occipitais e disseminando-se em diversas direções, o que afeta sobremaneira as longas vias cerebrais. A RMI é considerada a modalidade de exame complementar mais sensível para visualizar anormalidades da substância branca ou cinzenta, dependendo da experiência do neurorradiologista e da qualidade da interpretação de imagem.

Apesar de até o presente não haver uma alteração bioquímica evidente para a etiologia da enfermidade em questão, estudos estão sendo realizados, principalmente no aprimoramento de técnicas e interpretação da RMI, devido a sua fundamental importância no diagnóstico de enfermidades desmielinizantes. O processo normal de mielinização ocorre no primeiro ano de vida, sendo possível seu acompanhamento através da RMI, que requer experiência neurorradiológica, pois a sequência de doenças degenerativas do encéfalo é muito longa em T1 e T2. Interpretada como consequência de imaturidade do tecido cerebral, necessita de ajuste na sequência de pulso com TR longo, a fim de se obter contraste tecidual suficiente para avaliação correta quanto ao processo de maturação e mielinização cerebral<sup>11</sup>.

Van Der Knaap, selecionou criteriosamente as crianças megalencefálicas, que evoluíssem para hidrocefalia, excluindo-as dos seus estudos.

## REFERÊNCIAS

1. Van der Knaap MS, Valk J, Bakker CJ, et al. Myelination as an expression of the functional maturity of the brain. *Dev Med Child Neurol* 1991;33:849-857.
2. Banker BQ., Robertson JT, Victor N.: Spongy degeneration of the central nervous system in infancy. *Neurology* 1964;14:981.
3. Van Bogaert L, Bertrand I. Spongy degeneration of the brain in infancy. Springfield: Charles C. Thomas, 1967.
4. Adachi M, Volk BW. Protracted form of spongy degeneration of the central nervous system (Van Bogaert and Bertrand type). *Neurology*;1968;18:1084.
5. Van Bogaert L. Spongy degeneration of the brain. In Vinken PJ, Bruyn GW. *Handbook of clinical neurology*, Vol 10. Amsterdam: North Holland, 1970: 203-211.
6. Van der Knaap MS, Barth PG, Gabreels FJ, et al. A new leukoencephalopathy with vanishing white matter. *Neurology*. 1997;48:845-855.
7. Van der Knaap MS, Kamphorst W, Barth PG, Kraaijeveld CL, Gut E, Valk J. Phenotypic variation in leukoencephalopathy with vanishing white matter. *Neurology* 1998;51:540-547.
8. Globus JH, Strauss I. Progressive degenerative subcortical encephalopathy. *Arch Neurol Psychiatry* 1928;20:1990.
9. Smith DW. Recognizable patterns of human malformation: genetic, embryologic and clinical aspects. Philadelphia: Saunders, 1970.
10. Van der Knaap MS, Barth PG, Stroink H, et al. Leukoencephalopathy with swelling and discrepantly mild clinical course in eight children. *Ann Neurol* 1995;37:324-334.
11. Van der Knaap MS, Valk J.: MR imaging of the various stages of normal myelination during the first year of life. *Neuroradiology* 1990;31:459-470.
12. Van der Knaap MS, Valk J, de Neeling N, Nauta JJ.: Pattern recognition in magnetic resonance imaging of white matter disorders in children and young adults. *Neuroradiology*. 1991;33:478-493.
13. Van der Knaap MS, Van der Grond J, Luyten PR, den Hollander JA, Nauta JJ, Valk J.: 1H and 31p magnetic resonance spectroscopy of the brain in degenerative cerebral disorders. *Ann Neurol*, 1992;3:202-211.