

Journal für  
**Gastroenterologische und  
Hepatologische Erkrankungen**

Fachzeitschrift für Erkrankungen des Verdauungstraktes

**Endoskopie-Bilder-Quiz - Auflösung**  
**aus 3/2004**

*Journal für Gastroenterologische  
und Hepatologische Erkrankungen*  
2004; 2 (4), 41

Österreichische Gesellschaft  
für Gastroenterologie und  
Hepatologie

[www.oeggh.at](http://www.oeggh.at)



**ÖGGH**

Österreichische Gesellschaft  
für Chirurgische Onkologie

[www.aco-asso.at](http://www.aco-asso.at)

**acoasso**  
Österreichische Gesellschaft für Chirurgische Onkologie  
Austrian Society of Surgical Oncology

**Homepage:**

**[www.kup.at/  
gastroenterologie](http://www.kup.at/gastroenterologie)**

**Online-Datenbank mit  
Autoren- und Stichwortsuche**

Indexed in EMBASE/Compendex, Geobase  
and Scopus

[www.kup.at/gastroenterologie](http://www.kup.at/gastroenterologie)

Member of the



Krause & Pachernegg GmbH · VERLAG für MEDIZIN und WIRTSCHAFT · A-3003 Gablitz

P.b.b. 032035263M, Verlagspostamt: 3002 Purkersdorf, Erscheinungsort: 3003 Gablitz

# NEUES AUS DEM VERLAG

## Abo-Aktion 2016

Wenn Sie Arzt sind, in Ausbildung zu einem ärztlichen Beruf, oder im Gesundheitsbereich tätig, haben Sie die Möglichkeit, die elektronische Ausgabe dieser Zeitschrift kostenlos zu beziehen.

Die Lieferung umfasst 4–6 Ausgaben pro Jahr zzgl. allfälliger Sonderhefte.

Das e-Journal steht als PDF-Datei (ca. 5–10 MB) zur Verfügung und ist auf den meisten der marktüblichen e-Book-Readern, Tablets sowie auf iPad funktionsfähig.

➔ ☒ **Bestellung kostenloses e-Journal-Abo**

## Besuchen Sie unsere zeitschriftenübergreifende Datenbank

➔ ☒ **Bilddatenbank**

➔ ☒ **Artikeldatenbank**

➔ ☒ **Fallberichte**

## Die meistgelesenen Artikel:

➔ **Journal für Gastroenterologische und  
Hepatologische Erkrankungen**

➔ **Journal für Klinische Endokrinologie und Stoffwechsel**

➔ **Journal für Mineralstoffwechsel**

M. Häfner

## ENDOSKOPIE-BILDER-QUIZ

ENDOSKOPIE-  
BILDER-QUIZ

AUFLÖSUNG AUS NR. 3/04, S. 64

Eine 53-jährige Patientin wird aufgrund positiver Hämoccult-Tests zur Gastroskopie überwiesen. Die Bilder zeigen den distalen Ösophagus (Bild 1), den Corpus ventriculi (Bild 2), sowie die Pars descendens duodeni (Bild 3).

Bei den Bildern handelt es sich um Metastasen eines malignen Melanoms. Die Patientin hatte hunderte dieser Läsionen vom proximalen Ösophagus bis in die distale Pars descendens duodeni.

**Korrespondenzadresse:**

Dr. Michael Häfner  
Abteilung für Gastroenterologie und  
Hepatologie  
Universitätsklinik für  
Innere Medizin IV  
A-1090 Wien,  
Währinger Gürtel 18–20  
E-mail:  
Michael.Haefner@meduniwien.ac.at

Abbildung 1

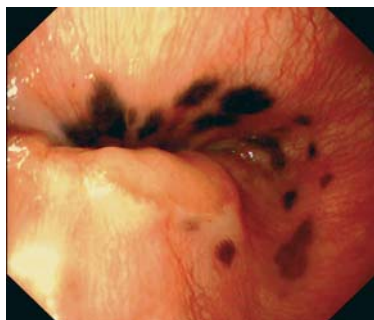


Abbildung 2

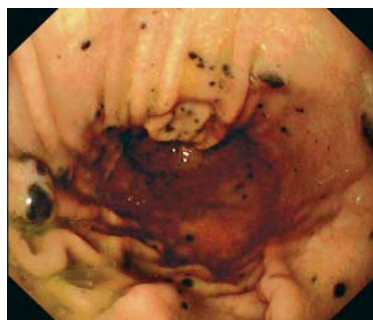


Abbildung 3



## Haftungsausschluss

Die in unseren Webseiten publizierten Informationen richten sich **ausschließlich an geprüfte und autorisierte medizinische Berufsgruppen** und entbinden nicht von der ärztlichen Sorgfaltspflicht sowie von einer ausführlichen Patientenaufklärung über therapeutische Optionen und deren Wirkungen bzw. Nebenwirkungen. Die entsprechenden Angaben werden von den Autoren mit der größten Sorgfalt recherchiert und zusammengestellt. Die angegebenen Dosierungen sind im Einzelfall anhand der Fachinformationen zu überprüfen. Weder die Autoren, noch die tragenden Gesellschaften noch der Verlag übernehmen irgendwelche Haftungsansprüche.

Bitte beachten Sie auch diese Seiten:

[Impressum](#)

[Disclaimers & Copyright](#)

[Datenschutzerklärung](#)

## Fachzeitschriften zu ähnlichen Themen:

➔ [\*\*Journal für Gastroenterologische und Hepatologische Erkrankungen\*\*](#)

➔ [\*\*Journal für Klinische Endokrinologie und Stoffwechsel\*\*](#)

➔ [\*\*Journal für Mineralstoffwechsel\*\*](#)

Krause & Pachernegg GmbH · Verlag für Medizin und Wirtschaft · A-3003 Gablitz

## Wir stellen vor:



**Journal für Pneumologie**

**Homepage:**

**[www.kup.at/pneumologie](http://www.kup.at/pneumologie)**