

Histiocitose de Células de Langerhans em Margem Anal: Relato de Caso e Revisão da Literatura

Perianal Langerhans Cell Histiocytosis – Case Report and Literature Review

JAIME COELHO CARLOS MAGNO¹; DIANICE GALLO D'ALMEIDA²; JOSÉ PINHEIRO MAGALHÃES³; VILMAR JOSÉ PIRES⁴; MÔNICA LEITE DE ARAÚJO⁵; CLÁUDIA BARRETO DE MIRANDA⁶; JANAINA NAGEL⁷

¹ Chefe da Clínica de Proctologia do Hospital Estadual Getúlio Vargas; ² Assistente da Clínica de Proctologia do Hospital Estadual Getúlio Vargas; ³ Consultor da Clínica de Proctologia do Hospital Estadual Getúlio Vargas. Coordenador do Curso e Pós-graduação em Coloproctologia da PUC-RJ; ⁴ Consultor da Clínica de Proctologia do Hospital Estadual Getúlio Vargas; ⁵ Assistente da Clínica de Proctologia do Hospital Estadual Getúlio Vargas; ⁶ Chefe do Serviço de Anatomia Patológica do Hospital Estadual Getúlio Vargas; ⁷ Assistente do Serviço de Anatomia Patológica do Hospital Estadual Getúlio Vargas - Rio de Janeiro - RJ - Brasil.

MAGNO JCC; D'ALMEIDA DG; MAGALHÃES JP; PIRES VJ; ARAÚJO ML; MIRANDA CB; NAGEL J. Histiocitose de Células de Langerhans em Margem Anal: Relato de Caso e Revisão da Literatura. *Rev bras Coloproct*, 2007;27(1): 083-088.

RESUMO: Um caso incomum de histiocitose de células de Langerhans comprometendo margem anal em adulto de cor branca com 34 anos de idade é descrito. Durante dezenove meses o paciente apresentou ulceração extensa em margem anal, dolorosa, com sangramento, evoluindo para incontinência fecal. A hipótese diagnóstica inicial ficou entre doença de Crohn, sífilis, tuberculose, pioderma gangrenoso e donovanose. O diagnóstico histopatológico, após a terceira biópsia, foi sugestivo de histiocitose X, diagnóstico esse confirmado pelo estudo imunoistoquímico positivo para CD1a e proteína S100. O paciente foi tratado com seis sessões de injeção intralesional de triancinolona e talidomida por via oral, durante três meses, evoluindo com remissão completa da lesão anal e recuperação da continência esfinteriana.

Descritores: histiocitose de células de Langerhans; histiocitose X; histiocitose perianal; células de Langerhans; ulceração anal.

INTRODUÇÃO

A histiocitose X ou histiocitose de células de Langerhans é doença caracterizada pela proliferação de células de Langerhans em vários tecidos sendo de etiologia desconhecida. O termo histiocitose X foi proposto por Lichtenstein em 1953¹ para reunir as três formas da doença que eram descritas até então: (1) Granuloma Eosinofílico – acumulação benigna de histiócitos, localizada primariamente no osso e, ocasionalmente, comprometendo outros órgãos tais como, pele, pulmões e linfonodos; (2) Doença de Hand-Schüller-Christian – uma forma crônica e mais progressiva que apresenta uma tríade clássica de lesões

ósseas no crânio, exoftalmia e diabetes *insipidus*, além do comprometimento de outros órgãos; (3) Doença de Letterer-Siwe – uma forma aguda, disseminada e frequentemente fatal, com múltiplo envolvimento visceral, incluindo pulmões, linfonodos, fígado, baço, medula óssea, pele e membranas mucosas. Essas três formas da doença exibem o histiócito de Langerhans como célula proliferativa primária sendo característico o grânulo de Birbeck, demonstrado pela microscopia eletrônica. O estudo imunoistoquímico dessas células é positivo para antígenos idênticos aos encontrados nas células de Langerhans, incluindo a proteína S100 e o CD1a. Dessa forma, atualmente, com base em achados microscópicos e imunoistoquímicos, há um

Trabalho realizado na Clínica de Proctologia do Hospital Estadual Getúlio Vargas - Rio de Janeiro - RJ - Brasil.

Recebido em 24/08/2006

Aceito para publicação em 11/12/2006

direcionamento indicando que a histiocitose X representa uma doença proliferativa das células de Langerhans^{2,3,4}. A histiocitose é uma doença cuja maior incidência ocorre na infância, entretanto, pode acometer adultos^{2,4,5,6,7,8,9,23}. O comprometimento isolado da pele é muito raro, porém, também tem sido relatado^{2,3,4,10,11}. No Brasil, somente dois casos de histiocitose de células de Langerhans na margem anal foram relatados por Neto e colaboradores em 1998⁹ e por Gama e colaboradores em 2005¹⁹.

Descreve-se um caso de histiocitose X em adulto cujo sintoma predominante foi uma ulceração anal dolorosa, com longo tempo de evolução, sem comprometimento de qualquer outro órgão, cujo diagnóstico foi bastante laborioso. Contudo, apresentou evolução muito favorável após a terapêutica específica.

RELATO DO CASO

Tratava-se de paciente do sexo masculino, de cor branca, com 37 anos de idade que veio à consulta em nosso serviço no dia 13-05-05 com queixa de “cor-te no ânus”, sangramento às evacuações, dor e constipação intestinal. Informava que o quadro apresentava dez meses de evolução e que já havia sido examinado em outro serviço. O paciente trazia laudo histopatológico de biópsia da lesão anal com diagnóstico de “*processo inflamatório crônico inespecífico*”. Negava coito anal, passado de Doenças sexualmente transmissíveis (DST), tuberculose (BK) e sintomas clínicos de doença inflamatória intestinal. Ao exame, lesão ulcerada extensa localizada na comissura posterior do ânus, muito dolorosa, bordas irregulares e levemente elevadas, medindo cerca de 8 cm no maior eixo, coloração avermelhada, fundo irregular com depósitos de fibrina em áreas escavadas, secreção purulenta em pequena quantidade e friabilidade, exibindo sangramento durante o exame (Figuras 1 e 2). Não foi detectada linfadenopatia inguinal. Foi examinado sob anestesia, não sendo constatadas lesões do reto, porém observamos comprometimento do plano esfinteriano, sendo que o afastamento forçado das margens do ânus acarretava esgarçamento e ruptura das fibras musculares esfinterianas. Foram realizadas múltiplas biópsias. Dentre as hipóteses diagnósticas consideramos BK peri-anal, doença de Crohn, Lues, donovanose, pioderma gangrenoso e neoplasia maligna. A pesquisa de BAAR e a radiografia de tórax foram normais. VDRL negativo. Anti-HIV negativo. Colonoscopia com

estudo do íleo terminal, normal. Enquanto aguardávamos o laudo histopatológico, iniciamos prova terapêutica para donovanose com doxiciclina (200mg/dia por 14 dias), sem melhora.

O paciente evoluiu com incontinência esfinteriana progressiva vindo a necessitar, inclusive, da utilização de fraldas.

O laudo histopatológico foi de “*infiltrado inflamatório misto com participação de numerosos eosinófilos. Observam-se ainda folículos linfóides reativos e marcante proliferação de células epitelióides (histiócitos). A coloração de Ziehl-Nielsen foi negativa para BAAR. Considerar a pos-*

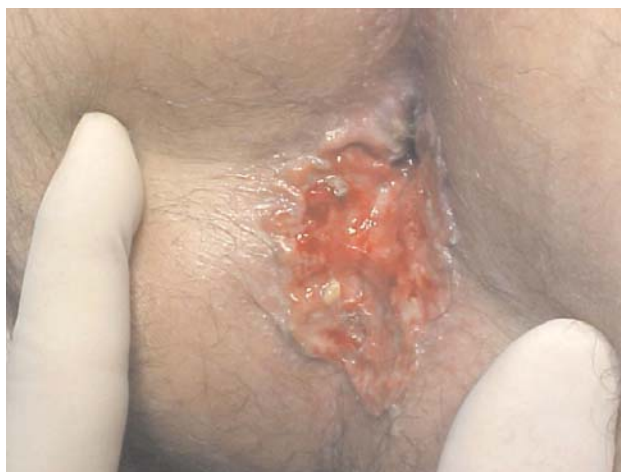

Figura 1 - Paciente na posição de litotomia exibindo volumosa lesão ulcerada em região posterior da margem anal, com bordas irregulares, fundo avermelhado com depósitos de fibrina em áreas escavadas e infiltrando o plano esfinteriano.

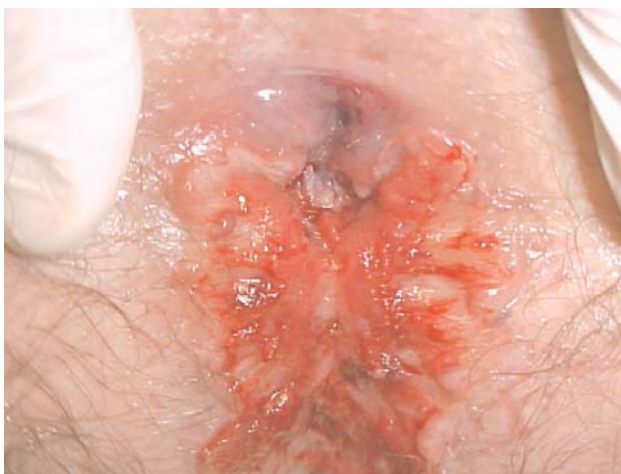

Figura 2 - Paciente em posição de litotomia sob anestesia onde foi possível verificar que o processo ulcerado não comprometia o canal anal nem a mucosa retal.

sibilidade de granuloma eosinofílico.” (Figuras 3, 4ª e 4B). O estudo imunoistoquímico foi positivo para CD1a e S100 (Figura 4C e 4D) e, portanto, conclusivo para histiocitose de células de Langerhans.

Enquanto aguardávamos o resultado do exame imunoistoquímico, iniciamos tratamento com injeção intralesional de triancinolona na dose de 40 mg por semana, no total de 120 mg em 21 dias, obtendo-se melhora acentuada da sintomatologia, recuperação da continência esfinteriana e redução do tamanho da lesão (Figura 5). Realizada uma quarta aplicação 30 dias

após a primeira injeção quando, em razão do laudo imunoistoquímico, associamos a Talidomida na dose de 100 mg VO por dia durante 30 dias, reduzindo-se a dose para 50 mg/dia por 60 dias com cicatrização completa da lesão (Figura 6). Ao final do tratamento o paciente apresentava taxas elevadas de glicemia (292 mg/dl) sem evidências clínicas de diabetes *insipidus*. Foi submetido à TC de crânio, tórax e abdome sem quaisquer alterações, inclusive com janela óssea para o crânio, sendo encaminhado para o ambulatório de histiocitose do INCA-RJ.

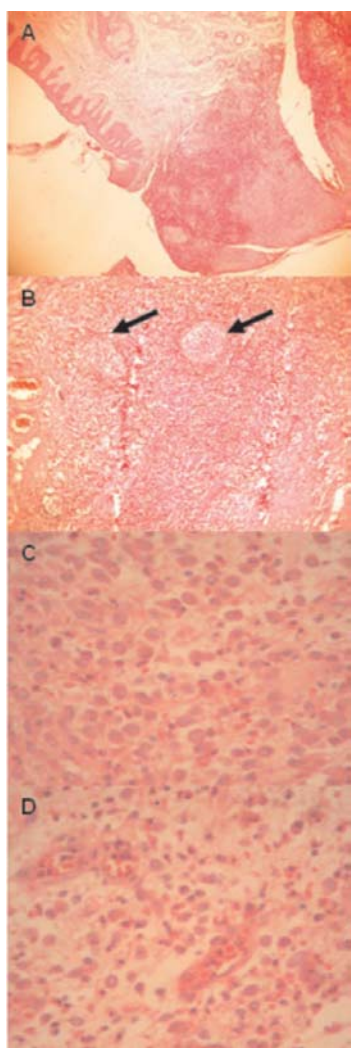


Figura 3 - A) transição da pele sadia com o início da ulceração (HE X 40); B) infiltrado inflamatório misto com participação de numerosos eosinófilos e histiócitos (HE X 100) com formação de folículos linfóides reativos (setas); C) e D) detalhe dos histiócitos caracterizados pelas células com citoplasma claro, núcleos grandes e denteados, observando-se também os eosinófilos bem definidos pelo citoplasma rosa-escuro e núcleos lobulados (HE X 400).

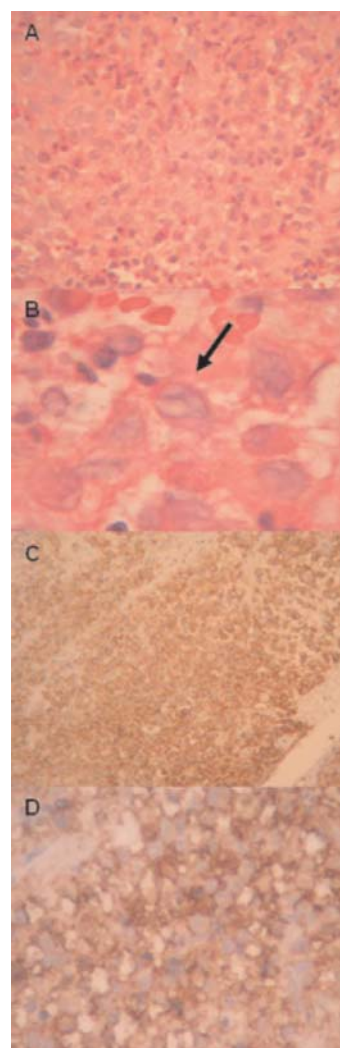


Figura 4 - a) Extenso infiltrado eosinofílico e histiocitário (HE X 400); B) detalhe do núcleo do histiócito atípico (seta) com núcleo serrilhado e com “ranhura” (HE X 1000); Em C (HE X 100) e D (HE X 400) observamos a marcação citoplasmática positiva para CD1a, reação imuno-histoquímica característica da histiocitose X.

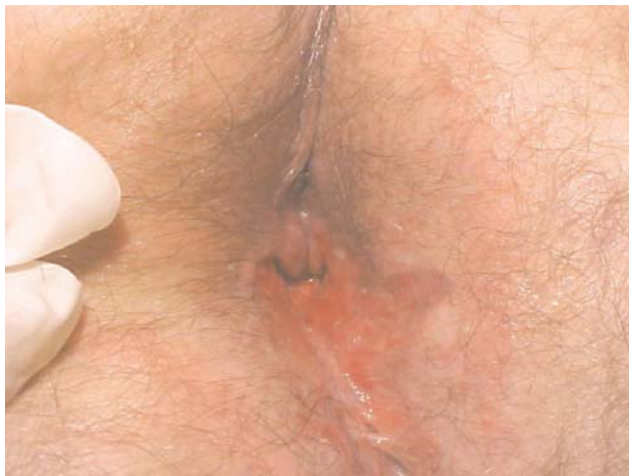

Figura 5 - Aspecto da lesão com evolução bastante favorável após quatro sessões de injeção intralesional de triancinolona.

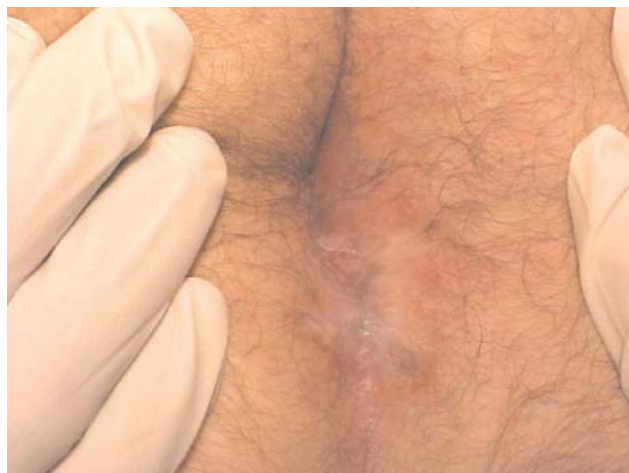

Figura 6 - Cicatrização completa após seis aplicações de triancinolona intralesional e 30 dias de talidomida VO.

DISCUSSÃO

Segundo Altman e Winkelmann¹² as manifestações cutâneas da histiocitose X podem ser classificadas como: (1) erupção seborreica difusa, papular ou descamativa; (2) erupção petequial ou purpúrica; (3) lesões xantomatosas; (4) escurecimento da pele; e (5) lesões granulomatosas ulceradas. As lesões podem ser agudas, crônicas, focais ou generalizadas, distribuídas nas áreas seborreicas do couro cabeludo, orelha e superior do tronco. Outra manifestação comum é como placa ulcerada em área intertriginosa, especialmente em torno das orelhas, nas axilas, virilhas e área perianal²¹. As lesões cutâneas são comuns na doença de Hand-Schüller-Christian, comuns e extensas na doença de Letterer-Siwe e raras no granuloma eosinofílico^{2,3,4}.

Dentre as três formas da histiocitose X, a doença de Letterer-Siwe é mais frequente em crianças com menos de dois anos de idade, a doença de Hand-Schüller-Christian acomete crianças de dois a seis anos e o granuloma eosinofílico incide mais em crianças maiores e adultos, apresentando evolução mais lenta, com 80% dos pacientes exibindo lesões osteolíticas e 50% apresentando diabetes *insipidus*^{3,4,8,16,22}, sendo esta última a manifestação mais comum de histiocitose de células de Langerhans que acomete o SNC⁸. Comum a todos os pacientes com histiocitose X é a presença de histiócitos atípicos, porém, bem diferenciados em vários tecidos. A linfadenopatia está presente em 30% dos casos, 20% têm hepato-esplenomegalia e 10-15% têm infiltrado pulmonar²⁰.

A ulceração da pele na histiocitose X é rara, apresentando uma evolução crônica que usualmente acomete orofaringe, axilas, região anogenital e região interglútea^{2,3,7,8,20}. A ulceração cutânea como manifestação inicial e isolada da histiocitose X foi primeiramente descrita em 1953 por Schlessinger e Hare¹³, sendo considerada rara e podendo preceder o comprometimento sistêmico⁷.

Os casos relatados com manifestação cutânea perianal descrevem lesão que pode começar com eritema pruriginoso em torno do ânus, evoluir para lesão rósea, friável e verrucosa, um plicoma edemaciado ou uma fissura que pode aumentar até formar uma ulceração extensa, com bordas infiltradas, passível de comprometer toda a circunferência da margem anal, poupando a mucosa retal, sempre dolorosa, com sangramento vivo, que não responde ao tratamento usual^{8,9,20,21,22}. Já foi descrita como causa de encoprese secundária à massa perianal dolorosa em criança com 3 anos de idade²⁰.

O diagnóstico pode ser bastante demorado, a menos que seja aventada a possibilidade de histiocitose de células de Langerhans. Em nosso caso, o tempo total decorrido entre o aparecimento da ulceração na região perianal e o diagnóstico presuntivo foi de dezenove meses. O dado mais significativo é a presença de ulceração crônica e dolorosa que compromete região perianal, área genital e outras áreas intertriginosas, cujo tratamento com pomadas, cremes e supositórios utilizados para afecções ano-retais ou cutâneas da prática diária, se mostra ineficaz. O estudo histopatológico da lesão pode direcionar a suspeita diagnóstica ao identificar infiltrado misto na derme papilar, composto de eosinófilos, plasmócitos, histiócitos

atípicos e linfócitos. A histiocitose exibe um denso infiltrado dérmico e epidérmico de células gigantes com citoplasma eosinofílico e núcleo denteado (Figura 4B). A microscopia eletrônica identifica os histiócitos com grânulos de Birbeck – histiócitos de Langerhans – no infiltrado dérmico, achado característico da histiocitose X^{3,8}. O estudo imuno-histoquímico positivo para proteína S100 e para CD1a, uma glicoproteína de superfície que é um marcador para histiocitose de células de Langerhans cuja positividade é exigida para o diagnóstico histopatológico definitivo (Figuras 4C e 4D).

O diagnóstico diferencial deve ser feito com hidroadenite supurativa crônica, sífilis (condiloma plano), tuberculose, doença de Crohn, carcinoma, abuso infantil, doença de Paget, doença de Bowen, herpes simples, citomegalovírus, condiloma acuminado, celulite perianal secundária à *E. coli*, doença de Behçet, sarcoidose e leishmaniose^{2,3,8,20,21,22}, assim como, donovanose e pioderma gangrenoso.

No caso do presente trabalho o diagnóstico só foi suspeitado após a segunda biópsia, quando já haviam decorrido quase um ano de acompanhamento em nosso serviço e cerca de dezenove meses após o sintoma inicial de ulceração na margem anal. O diagnóstico definitivo pelo estudo imunoistoquímico ainda demorou mais cinco meses em razão de nosso laboratório não realizar o método e dependermos de entidade pública para realizá-lo.

O tratamento clínico inclui o uso de corticosteróides sistêmicos^{3,7,21} ou tópicos⁷, havendo um relato de injeção intralesional de triancinolona⁴ que evoluiu com piora do quadro clínico. É citada a regressão de lesões ósseas após o tratamento clínico com corticoesteróides⁷. Imunossuppressores, especialmente,

a ciclofosfamida e quimioterápicos como a vinblastina são usados com frequência na literatura consultada^{3,4,7}. Outra opção é o uso tópico de mostarda nitrogenada com resultados variáveis^{4,7,14,15}. A talidomida tem sido usada com resolução completa das lesões em alguns casos^{7,8,9,17,18,19}, porém, pode apresentar neuropatia como efeito colateral^{7,8}. Essa substância apresenta efeito antiinflamatório por intermédio da inibição da produção do fator de necrose tumoral (TNF) e das interleucinas 6 e 12 que apresentam taxas elevadas na histiocitose de células de Langerhans¹⁸. A dose recomendada e usada em nosso caso é de 100 mg por dia durante 30 dias, seguindo-se 50 mg por dia por mais sessenta dias. Outra opção terapêutica, principalmente quando a lesão perianal recidiva, é a radioterapia localizada^{3,4,7,11}, sendo método associado com morbidade mínima. A fototerapia com ultravioleta A (PUVA) durante quatro semanas perfazendo um total de 3500 cGy também é citada^{3,7}.

O tratamento cirúrgico consiste na excisão das áreas comprometidas com cicatrização em segunda intenção. Entretanto, a nosso ver, não deve ser a opção inicial para lesões extensas localizadas na margem anal, pelo risco de estenose cicatricial.

Vale enfatizar que no tratamento da histiocitose X o risco de tratar uma doença autolimitada que, possivelmente, não é maligna com métodos terapêuticos que estão associados com morbidade aguda e crônica necessita ser considerado caso a caso⁷.

O prognóstico e o curso da doença são de difícil previsão e baseiam-se em diversos fatores tais como a extensão e tipo do comprometimento, assim como a idade do paciente³. É bem documentada a possibilidade de cicatrização espontânea^{7,8}.

ABSTRACT: A rare case of Langerhans cell histiocytosis with perianal involvement in a 34 year old white man is presented. During nineteen months this patient had a complaint of anal pain with bleeding, due to a large perianal ulcer. The initial diagnosis was Crohn's disease, anal tuberculosis, syphilis, pyoderma gangrenosum or donovanosis. After the third biopsy, the surgical specimens showed microscopic changes suggestives of Langerhans cell histiocytosis. The immunohistochemical study was positive to S100 protein and CD1a. The patient was treated with six doses of intralesional triancinolona and oral thalidomide for three months. Treatment was well tolerated and complete resolutions of peri-anal ulcer occurred.

Key words: Langerhans cell histiocytosis; X histiocytosis; perianal histiocytosis; langerhans cell, and ulcer.

REFERÊNCIAS

1. Lichtenstein L. Histiocytosis X: integration of eosinophilic granuloma of bone, "Letterer-Siwe disease" and "Schüller-Christian disease" as related manifestations of single nosologic entity. Arch Pathol. 1953;56(1):84-102.
2. Mahzoon S, Wood MG. Multifocal eosinophilic granuloma with skin ulceration. Histiocytosis X of the Hand-Schüller-Christian type. Arch Dermatol. 1980;116(2):218-20.

3. Cavender PA, Bennett RG. Perianal eosinophilic granuloma resembling condyloma latum. *Pediatr Dermatol.* 1998;5(1):50-5.
4. Lichtenwald DJ, Jakubovic HR, Rosenthal D. Primary cutaneous Langerhans cell histiocytosis in an adult. *Arch Dermatol.* 1991;127(10):1545-48.
5. Vollum D. Letterer-Siwe disease in adult. *Clin Exp Dermatol.* 1979;4(4):395-406.
6. Fitzpatrick R, Rapaport M, Silva D. Histiocytosis X. *Arch Dermatol.* 1981;117(5):253-7.
7. Conias S, Strutton G, Stephenson G. Adult cutaneous Langerhans cell histiocytosis. *Australas J Dermatol.* 1998;39(2):106-8.
8. Tzung TY, Wu JC. Nonhealing peri-anal ulcers. *Arch Dermatol.* 2005;141(9):1161-6.
9. Neto MS, Carvalho CH, Jr FR, Ambrigini C, Ferreira LM. Histiocitose das células de Langerhans na região anogenital. *Ver Ass Méd Brasil.* 1998;44(4):344-6.
10. Wolfson SL, Botero F, Hurwitz S, Pearson HA. Pure cutaneous histiocytosis X. *Cancer.* 1981;48(10):2236-38.
11. Lindelof B. Histiocytosis X in an adult: treatment of skin lesion with Grenz rays. *J Am Acad Dermatol.* 1988;19(2):426-7.
12. Altman J, Winkelmann RK. Xanthomatous cutaneous lesions of histiocytosis X. *Arch Dermatol.* 1963;87(2):164-170.
13. Schlessinger B, Hare PJ. Eosinophilic granuloma of skin. *Proc R Soc Med.* 1953;46(4):276-7.
14. Zachariae H. Histiocytosis X in two infants treated with topical nitrogen mustard. *Br J Dermatol.* 1979;100(4):433-8.
15. Berman B, Chang DL, Shupack JL. Histiocytosis X: treatment with topical nitrogen mustard. *J Acad dermatol.* 1980;3(1):23-9.
16. Esterly N, Maurer H, Gonzalez-Crussi F. Histiocytosis X: a seven year experience at a children's hospital. *J Am Acad Dermatol.* 1985;13(3):481-96.
17. Thomas L, Durens B, Secchi T, Balme B, Moulin G. Successful treatment of adult Langerhans cell histiocytosis with thalidomide. *Arch Dermatol.* 1993;129(10):1261-4.
18. Kolde G, Schulze P, Sterry W. Mixed response to thalidomide therapy in adults: two cases of multisystem Langerhans cell histiocytosis. *Acta Derm Venereol.* 2002;82(5):384-6.
19. Gama MRVS, Souza HFS, Guerra GMLSR, Fonseca MFM, Bálamo F, Formiga GJS. Histiocitose de células de Langerhans perianal: Relato de caso. *Ver bras Coloproct.* 2005;25(3):253-5.
20. Kader HA, Ruchelli E, Maller ES. Langerhan's cell histiocytosis with stool retention caused by a peri-anal mass. *J Pediatr Gastroenterol Nutr.* 1998;26(2):226-8.
21. Torok I, Tiszlavicz L, Somogyi T, Toth G, Tapai M. Perianal ulcer as a leading symptom of paediatric Langerhans' cell histiocytosis. *Acta Derm Venereol.* 2000;80(1):49-51.
22. Usmani Gn, Westra SJ, Younes S. Case records of the Massachusetts General Hospital. Weekly clinicopathological exercises. Case 13-2003. A 14-month-old boy with hepatomegaly, peri-anal lesions and a bony lump on the forehead. *N Engl J Med.* 2003;348(17):1692-701.
23. Field M, Inston N, Muzaffar S, Cruickshank N. Perianal Langerhans cell histiocytosis. *Int J Colorectal Dis.* 2006; May 16 – Letter to the editor.

Endereço para correspondência:

JAIME COELHO CARLOS MAGNO

Rua Carlos de Vasconcelos nº 73 / 503 – Tijuca

Rio de Janeiro - RJ

20521-050

Telefone: (21) 9634-4364 / FAX: (21) 2569-2820

E-mail: jaimemagno@gmail.com