

DOI: <https://doi.org/10.25276/0235-4160-2019-1-33-38>  
УДК 617.73

# Исследование воздействия на сетчатку бинарной тампонады витреальной полости перфторорганическим соединением и силиконовым маслом в эксперименте *in vivo*

В.Д. Захаров<sup>1</sup>, Н.В. Перова<sup>2</sup>, Е.Г. Казиминова<sup>1</sup>

<sup>1</sup> ФГАУ «НМИЦ «МНТК «Микрохирургия глаза» им. акад. С.Н. Федорова» Минздрава России, Москва;

<sup>2</sup> Институт медико-биологических исследований и технологий (ИМБИИТ), Москва

## РЕФЕРАТ

**Цель.** Изучение потенциального влияния бинарной тампонады витреальной полости (ВП) перфторорганическим соединением (ПФОС) и силиконовым маслом (СМ) на сетчатку в эксперименте *in vivo* в аспекте применения таковой бинарной тампонады в клинической практике, в частности, при отслойках сетчатки.

**Материал и методы.** Оценивалось воздействие на сетчатку комбинации перфтордекалина (ПФД) «Dk-line™» (Bausch&Lomb) и СМ «Oxane 1300™» (Bausch&Lomb) при их длительном нахождении в витреальной полости. В исследование вошли 90 кроликов (90 глаз) породы шиншилла. Кролики были поделены на 3 группы: кроликам I (опытной) группы в ВП правых глаз вводили комбинацию ПФД и СМ, кроликам II (контрольной) группы в правые глаза вводили СМ, кроликам III (контрольной) группы в правые глаза вводили ПФД. Сроки выведения из эксперимента составили 1, 2 и 3 мес. Проводились клиническое наблюдение и гистологическое исследование сетчатки.

**Результаты.** При нахождении исследуемой комбинации тампонирующих веществ в ВП на сроке наблюдения 1 мес. во всех груп-

пах сетчатка не отличалась от нормы, на сроке наблюдения 2 мес. во всех глазах наблюдался отёк сетчатки, на сроке наблюдения 3 мес. сетчатка во всех группах глаз была истончена. При этом по данным клинических наблюдений и исследования гистологической картины сетчатки не было выявлено различий между глазами, в ВП которых находилась комбинация тампонирующих веществ (ПФД+СМ), и глазами, в ВП которых находилось СМ.

**Выводы.** Не выявлено никаких признаков патологических изменений в сетчатке при длительности нахождения тампонирующих веществ 1 мес., что является признаком отсутствия какой бы то ни было опасности применения бинарной тампонады на этом сроке. При более длительном нахождении в ВП указанная комбинация веществ безопасна в той же мере, как и СМ.

**Ключевые слова:** бинарная тампонада, витреальная полость, осложненные отслойки сетчатки, перфторорганические соединения, перфтордекалин, силиконовое масло. ■

**Авторы не имеют финансовых или имущественных интересов в упомянутых материале и методах.**

Офтальмохирургия. 2019;1:33–38.

## ABSTRACT

### Effect of Double Endotamponade with Perfluorocarbon Liquid and Silicone Oil: Experimental Study *in vivo*

V.D. Zakharov<sup>1</sup>, N.V. Perova<sup>2</sup>, E.G. Kazimirova<sup>1</sup>

<sup>1</sup> The S. Fyodorov Eye Microsurgery Federal State Institution, Moscow;

<sup>2</sup> The Institute of Medico-biological Research and Technologies, Moscow

**Purpose.** To examine how the retina is affected by double tamponade of the vitreous cavity with the combination of perfluorocarbon liquid (PFCL) and silicone oil (SO) in order to assess the prospect of such double tamponade employment in clinical practice, particularly in cases of retinal detachment.

**Material and methods.** We examined retinal response on combination of perfluorodecalin (PFD) «Dk-line» (Bausch & Lomb) and silicone oil «Oxane 1300» (Bausch & Lomb) during long term vitreous cavity tamponade. The study included 90 chinchilla rabbits (90 eyes). Rabbits were randomized into three groups: I (test group) – vitreous cavities of right eyes were filled with PFD+SO; II (control) – the same but with SO only; III (control) – the same but with PFD only. Rabbits of each group were euthanized after 1, 2, or 3 months. We performed clinical examination and morphological examination of the rabbit retinas.

Fyodorov Journal of Ophthalmic Surgery. 2019;1:33–38.

**Results.** At 1 month, retina in all groups did not differ from the normal morphology. At 2 months in all groups we detected retinal edema. At 3 months in all groups retina has thinned. According to clinical findings and morphological study we found no difference between eyes filled with PFD+SO combination and eyes filled with SO.

**Conclusion.** No signs of pathological response were found in the retinal morphology after 1 month of PFD+SO combination stay in vitreous cavity, thus representing the absence of any risk of double tamponade during 1 month. During a longer-term tamponade of the vitreous cavity this combination is safe to the same extent as SO is.

**Key words:** double tamponade, vitreous cavity, complicated retinal detachments, perfluorocarbon liquids, perfluorodecalin, silicone oil. ■

**No author has a financial or proprietary interest in any material or method mentioned.**

## АКТУАЛЬНОСТЬ

Успех лечения отслоек сетчатки методом витрэктомии, эндолазеркоагуляции и последующей тампонады витреальной полости (ВП) во многом зависит от эффективности тампонирования. В настоящее время для тампонады ВП используются силиконовые масла (СМ) с удельным весом легче воды – 0,95–0,98 г/см<sup>3</sup> – так называемые «легкие» силиконы и СМ с удельным весом тяжелее воды – 1,02–1,06 г/см<sup>3</sup>, – соответственно, «тяжелые» силиконы [1–3]. В случае хирургической необходимости достичь более качественного тампонирующего эффекта в верхних отделах ВП используют «легкий» силикон, а для достижения лучшего тампонирующего эффекта в нижних отделах ВП используют «тяжелый» силикон. Особенность силиконовой тампонады ВП такова, что практически невозможно добиться «идеальной» тампонады ВП. После произведенной тампонады в ВП остаются в большей или меньшей степени площади сетчатки, лишенные тампонирующего эффекта [4–8]. Легкий силикон всплывает кверху, оставляя часть сетчатки в нижних отделах без тампонирующего эффекта, а при использовании тяжелого силикона сетчатка в верхних отделах остается без эффекта тампонады. Чем дальше от сетчатки находится уровень мениска силикона, тем больше площадь сетчатки, лишенная эффекта тампонады.

При отслойках сетчатки с комбинацией разрывов одновременно в верхних и нижних квадрантах применение традиционных методов тампонады ВП силиконом не дают необходимого эффекта вне зависимости от положения головы пациента, так как всегда будут оставаться зоны сетчатки без должного тампонирующего эффекта. Идеальный тампонирующий эффект может быть достигнут только при 100%-м заполнении ВП силиконом, чего в реальности достичь практически невоз-

можно. В любом случае будет оставаться область без тампонирующего эффекта большей или меньшей степени протяженности [9, 10].

Таким образом, применяя стандартные методы, невозможно добиться полноценной тампонады одновременно в верхних и нижних отделах ВП, что снижает эффективность хирургического лечения отслоек сетчатки со множественными оппозитно расположенными разрывами и/или с пролиферативной витреоретинопатией (ПВР).

В связи с вышеизложенным, предлагается метод тампонады ВП, обеспечивающий полноценный тампонирующий эффект во всех отделах ВП, для случаев, при которых традиционная тампонада малоэффективна: метод заключается в комбинированном применении одновременно двух тампонирующих веществ – перфторорганического соединения (ПФОС) и СМ – и получил название «бинарная тампонада ВП» [4–8].

Следует отметить, что ранее предпринимались попытки разработать метод, обеспечивающий полноценную тампонаду одновременно в верхней и нижней полусферах сетчатки: предлагалось заполнять ВП наполовину «легким» СМ и наполовину – «тяжелым» СМ [11]. Однако таким образом оказалось невозможным обеспечить тампонирующее витреальной полости во всех отделах, так как два силикона смешиваются друг с другом и действуют как единая тампонирующая жидкость; образуемая смесь либо легче, либо тяжелее воды и, соответственно, обладает тампонирующими свойствами либо «легкого», либо «тяжелого» силикона.

## ЦЕЛЬ

Учитывая, что поведение ПФОС и СМ в комбинации в ВП не изучено, как и реакция тканей глаза на одновременное нахождение в ВП этих веществ, целью настоящего исследования явилось доклиническое изучение влияния нахождения в ВП комбинации ПФОС и СМ на сетчатку и определение безопасного срока бинарной тампонады ВП указанной комбинацией веществ путем клинико-морфологического экспериментального исследования *in vivo*.

## МАТЕРИАЛ И МЕТОДЫ

В исследование вошли 90 кроликов (90 глаз) породы шиншилла весом от 2,0 до 3,0 кг в возрасте 1 года. Исследование проведено на базе Института медико-биологических исследований и технологий (ИМБИИТ). Оценивалось биологическое действие комбинации ПФД «Dk-line™» (Bausch&Lomb, Ирландия) и СМ «Oxane 1300™» (Bausch&Lomb, Ирландия) при их нахождении в ВП в течение 1-го, 2-х и 3-х мес.

Кроликам 1-й (опытной) группы в ВП правых глаз вводили комбинацию ПФД и СМ, кроликам 2-й (контрольной) группы в правые глаза вводили СМ, кроликам 3-й (контрольной) группы в правые глаза вводили ПФД. Во всех группах левые глаза оставались интактными. Срок выведения животных из эксперимента составил 1, 2 и 3 мес. Всего на каждый срок наблюдения приходилось по 10 животных (табл.).

В ходе хирургических операций забор стекловидного тела из витреальной полости и введение тампонирующих веществ проводили по стандартной методике согласно ГОСТ по исследованию биологического действия препаратов для внутриглазного применения.

После операции в процессе исследования проводили клиническое наблюдение за животными, офтальмоскопию и биомикроскопию. Животные выводились из эксперимента через 1, 2 и 3 мес. Состояние сетчатки оценивали посредством гистологического исследования методом световой микроскопии. При этом изучалось возможное воздействие на структуры глаза комбинации ПФД и СМ при различных сроках пребывания комбинации этих веществ в ВП, а также проводилось сравнение клинических данных и гистологической структуры сетчатки глаз на разных сроках после введения в ВП комбинации ПФД и СМ и после введения в ВП только СМ или только ПФД.

## РЕЗУЛЬТАТЫ

Клинические наблюдения животных показали, что ранняя послеоперационная реакция опыт-

## Для корреспонденции:

Казимирова Елена Георгиевна, аспирант.  
ORCID ID: 0000-0002-7351-3486  
E-mail: lena.kazimirova@gmail.com

Таблица

Table

## Распределение кроликов по группам и срокам наблюдения

## Distribution of rabbits into the groups and follow-up periods

Группы Groups	Сроки выведения из эксперимента Removal from experiment		
	1 мес. 1 month	2 мес. 2 months	3 мес. 3 months
Группа 1 (опыт) Group 1 (test) OD – комбинация ПФД и СМ PFD+SO combination OS – интактный глаз OS intact eye	10 кроликов 10 rabbits, 10 глаз 10 eyes	10 кроликов 10 rabbits, 10 глаз 10 eyes	10 кроликов 10 rabbits, 10 глаз 10 eyes
Группа 2 (контроль) Group 2 (control) OD – СМ OD – SO OS – интактный глаз OS – intact eye	10 кроликов 10 rabbits 10 глаз 10 eyes	10 кроликов 10 rabbits 10 глаз 10 eyes	10 кроликов 10 rabbits, 10 глаз 10 eyes
Группа 3 (контроль) OD – ПФД OD – PFD OS – интактный глаз OS – intact eye	10 кроликов 10 rabbits 10 глаз 10 eyes	10 кроликов 10 rabbits 10 глаз 10 eyes	10 кроликов 10 rabbits 10 глаз 10 eyes

ных и контрольных глаз не различалась. В обеих группах имела место конъюнктивальная инъекция, которая исчезала на 3-6-й день после операции. Перикорнеальной инъекции не наблюдалось. Роговица и влага передней камеры оставались прозрачными у всех кроликов (рис. 1). Наблюдалась живая реакция зрачка на свет. Тампонирующие вещества не выходили в переднюю камеру.

Глазное дно просматривалось на всем протяжении периода наблюдения. Сосуды глазного дна имели нормальный диаметр. Сетчатка прилежала по всей поверхности, отека и очаговых изменений сетчатки не выявлено (рис. 2).

По данным гистологического исследования, при сроке наблюдения 1 мес. во всех группах сетчатка прилежала на всем протяжении, сохраняла нормальную архитектуру (рис. 3). Толщина сетчатки и её ядерных слоёв оставалась нормальной, плотность расположения ядер была не изменена. Пигментный эпителий сетчатки (ПЭС) сохранял непрерывность. В стекловидном теле клеточных элементов не обнаружено. В глазах с двойной тампонадой не было выявлено раз-

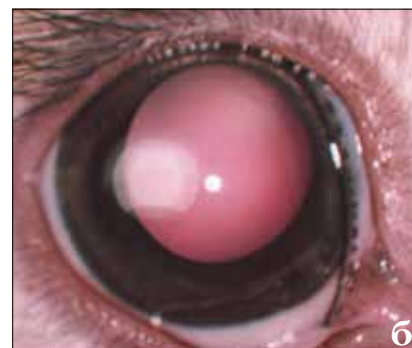
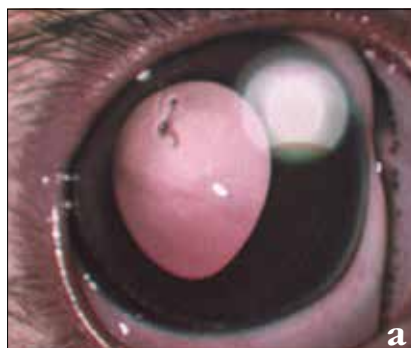

Рис. 1. Передний отрезок глаза кролика после введения в ВП комбинации ПФД и СМ: а) 1 сутки, б) 30 суток

Fig. 1. Anterior segment of rabbit eye after injection of PFD+SO combination into the vitreous cavity: а) 1 day; б) 30 days

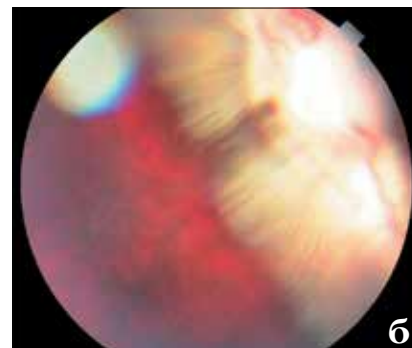
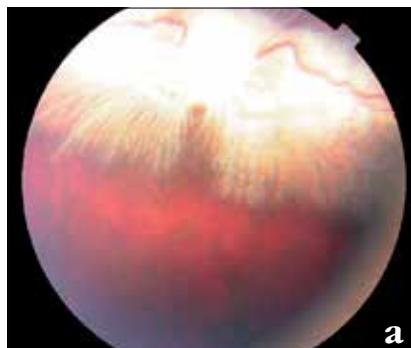
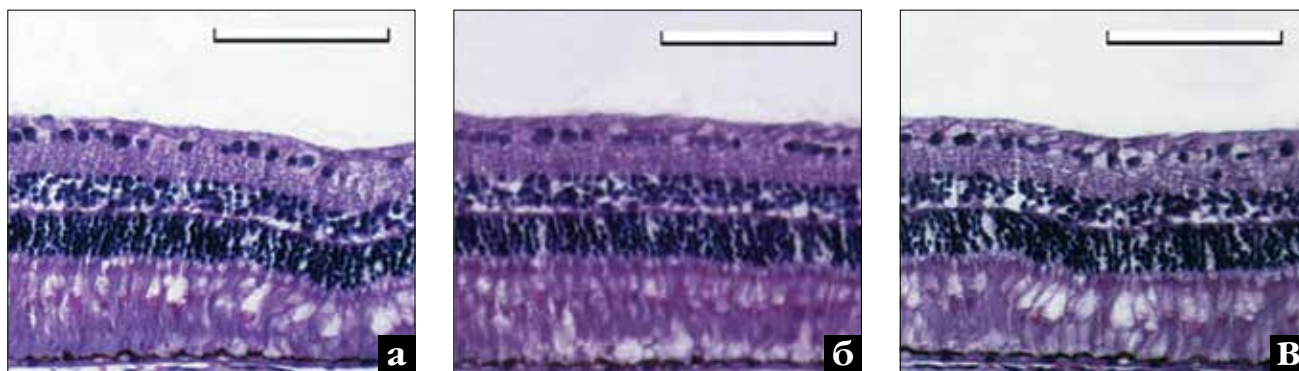


Рис. 2. Глазное дно кролика после введения в ВП комбинации ПФД и СМ: а) 1 сутки, б) 30 суток

Fig. 2. Fundus of rabbit eye after injection of PFD+SO into the vitreous cavity: а) 1 day; б) 30 days



**Рис. 3.** Гистологическая картина сетчатки кролика через 1 мес. после введения в ВП: а) ПФД+СМ; б) ПФД; в) СМ. Примечание: размеры масштабных линеек – 100 мкм

**Fig. 3.** Morphological examination of rabbit retina 1 month after injection of: a) PFD+SO; b) PFD; c) SO. Note: scale bar=100 µm



**Рис. 4.** Гистологическая картина сетчатки кролика спустя 2 мес. после тампонады ВП: а) ПФД+СМ; б) ПФД; в) СМ. Примечание: размеры масштабных линеек – 200 мкм

**Fig. 4.** Morphological examination of rabbit retina 2 months after injection of: a) PFD+SO; b) PFD; c) SO. Note: scale bar=200 µm

личий в гистологической картине сетчатки верхних и нижних квадрантов.

При сроке наблюдения 2 мес. во всех глазах наблюдался отёк сетчатки: складчатая сетчатка была резко утолщена, однако при этом слои сетчатки были четко различимы, т.е. дезорганизации слоев сетчатки не наблюдалось (рис. 4). У всех экспериментальных животных сетчатка прилежала к ПЭС. Эпиретинальные, субретинальные мембраны и новообразованные сосуды отсутствовали. ПЭС сохранял непрерывность. Клеток с включениями тампонирующих веществ, вакуолизированных клеток не выявлено. Гистологическая картина сетчатки глаз, ВП которых была тампонирана комбинацией ПФД и СМ, не отличалась от сетчатки глаз, ВП которых была тампонирована только СМ и только ПФД.

На сроке наблюдения 3 мес. сетчатка во всех группах глаз была истончена, при этом сохраняла нормальную архитектуру слоев (рис. 5). Толщина сетчатки была уменьшена в основном за счёт истон-

чения наружного и внутреннего ядерных слоёв. Ядерные слои были истончены из-за частичной потери ядер, а также из-за более уплотнённого расположения ядер по сравнению с нормой.

Таким образом, по результатам клинко-морфологического экспериментального исследования *in vivo*, реакция сетчатки кролика на нахождение в витреальной полости комбинации ПФД и СМ не отличалась от реакции на нахождение в витреальной полости СМ, что свидетельствует о том, что в рамках сроков эксперимента бинарная тампонада ВП была безопасна для сетчатки лабораторных животных в той же мере, в которой была безопасна силиконовая тампонада. Безопасный срок нахождения всех исследуемых вариантов тампонады составил 1 мес.

## ОБСУЖДЕНИЕ

Отсутствие реакции на тампонирующие вещества через 1 мес. свидетельствует о безопасности нахож-

дения комбинации ПФД и СМ в ВП на этом сроке. Отсутствие различий в гистологической картине сетчатки в опытной и контрольных группах, по нашему мнению, говорит о том, что изменения в сетчатке, обнаруженные через 2 и 3 мес. после нахождения тампонирующих веществ в ВП, не были следствием воздействия именно ПФД, СМ или их комбинации, а представляли собой неспецифический ответ на нахождение гидрофобного соединения в ВП глаза кролика.

Непосредственно сравнить полученные данные с данными других исследователей не представляется возможным, так как в литературе не представлены данные об экспериментальных исследованиях нахождения в ВП животных комбинации ПФОС и СМ, однако имеются литературные данные о длительном нахождении ПФОС в ВП, имеющие прямое отношение к изучавшемуся в данной работе вопросу. Результаты этих исследований противоречивы: результаты одних авторов соответствуют результатам, полученными в ходе данной рабо-

ты – исследования показали безопасность длительного нахождения ПФОС в ВП [12–15], а данные других авторов не соответствуют результатам данной работы – исследователи обнаружили неблагоприятные изменения со стороны сетчатки при длительном нахождении ПФОС в ВП [16–21]. Наблюдается закономерность: исследования, показавшие токсичность ПФОС для сетчатки, проводились в 80-е и 90-е гг., а более поздние работы показывают безопасность длительного нахождения ПФОС в ВП. При этом имеются работы, показавшие корреляцию неблагоприятного эффекта ПФОС и процентного содержания примесей в них [22, 23]. В настоящее время применяются более совершенные способы очистки, оставляющие примеси лишь в следовых количествах [24]. Следовательно, степень отрицательного воздействия ПФОС на сетчатку может быть связана с качеством очистки последнего, что может быть экстраполировано на длительность его пребывания в ВП. Современные ПФОС проходят многоэтапную очистку, поэтому практически не содержат примесей и, следовательно, безопасны для длительного нахождения в ВП.

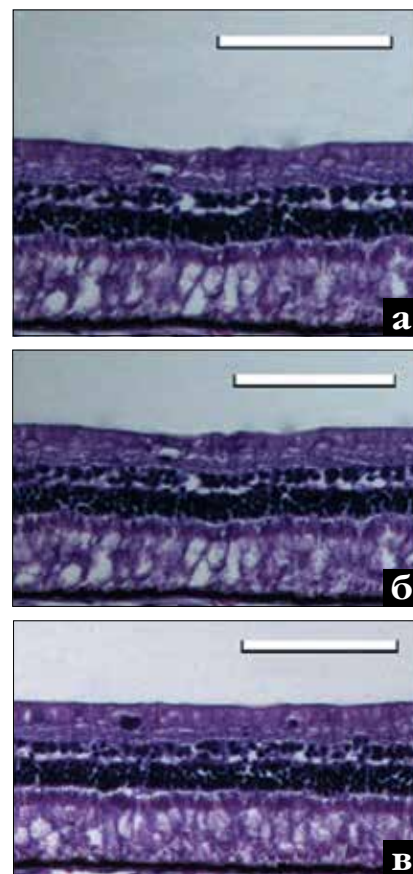
В данной работе в качестве контроля были взяты группы, в которых в ВП вводилось либо СМ, либо ПФОС, в то время как в представленных в литературе сообщениях об эффектах длительного пребывания ПФОС в ВП в качестве контроля чаще использовалось введение в ВП животных физиологического раствора. Следует отметить, что физиологический раствор представляет собой неадекватный выбор контроля, так как ПФОС является гидрофобным веществом, а физиологический раствор – гидрофильным, в силу чего эти вещества оказывают различное воздействие на ткани глаза. В данной работе впервые из всех экспериментальных исследований в качестве контроля было взято введение в ВП СМ. Это позволило выявить, что наблюдавшиеся эффекты ПФОС в отношении сетчатки были аналогичны эффектам от введения СМ, и, следовательно, ПФОС не несло в себе какой-либо дополнительной опасности по сравнению с СМ.

## ВЫВОДЫ

Результаты работы подтвердили высокую биосовместимость и безопасность нахождения комбинации ПФД и СМ в ВП экспериментальных животных в течение 1 мес., что является одним из подтверждений безопасности длительного пребывания ПФОС в ВП и указывает на перспективность применения метода в клинической практике.

## ЛИТЕРАТУРА

- Gao Q.Y., Fu Y., Hui Y.N. Vitreous substitutes: challenges and directions. *Int. J. Ophthalmol.* 2015;8(3): 437–440. Available from: <https://doi.org/10.3980/j.issn.2222-3959.2015.03.01>.
- Prazeres J., Magalhães O.Jr., Lucatto L.F., Navarro R.M., Moraes N.S., Farah M.E., Maia A., Maia M. Heavy silicone oil as a long-term endotamponade agent for complicated retinal detachments. *Biomed Res. Int.* 2014;136031. Available from: <https://doi.org/10.1155/2014/136031>.
- Russo A., Morescalchi F., Donati S., Gambicorti E., Azzolini C., Costagliola C., Semeraro F. Heavy and standard silicone oil: intraocular inflammation. *Int Ophthalmol.* 2018;38(2): 855–867. Available from: <https://doi.org/10.1007/s10792-017-0489-3>.
- Лыскин П.В., Захаров В.Д., Казимирова Е.Г. Перфторорганические соединения для тампонады витреальной полости. *Офтальмохирургия.* 2014; 3: 86–92. [Lyskin P.V., Zakharov V.D., Kazimirova E.G. Perfluorocarbon liquids for tamponade of vitreous cavity. *Oftal'mokhirurgiya.* 2014;(3): 86–92. (in Russ.)] Available from: <https://doi.org/10.25276/0235-4160-2014-3-86-92>.
- Лыскин П.В., Захаров В.Д., Шпак А.А., Казимирова Е.Г., Педанова Е.К., Огородникова С.Н. Оценка безопасности бинарной тампонады витреальной полости в хирургическом лечении отслоек сетчатки. *Офтальмохирургия.* 2013;1: 22–26. [Lyskin P.V., Zakharov V.D., Shpak A.A., Kazimirova E.G., Pedanova E.K., Ogorodnikova S.N. Evaluation of safety of double tamponade of vitreous cavity in surgical treatment of retinal detachment. *Oftal'mokhirurgiya.* 2013;1: 22–26 (in Russ.)] Available from: <https://doi.org/10.25276/0235-4160-2013-1-22-26>.
- Лыскин П.В., Казимирова Е.Г. Бинарная тампонада в хирургическом лечении отслоек сетчатки. *Офтальмохирургия.* 2011;3: 50–52. [Lyskin P.V., Kazimirova E.G. Double endotamponade in retinal detachment surgery. *Oftal'mokhirurgiya.* 2011;3: 50–52 (in Russ.)]
- Лыскин П.В., Казимирова Е.Г., Перепухов А.М. Физико-химические аспекты бинарной тампонады (ПФОС и СМ) полости стекловидного тела. *Офтальмохирургия.* 2014;1: 64–67. [Lyskin P.V., Kazimirova E.G., Perepukhov A.M. Physical and chemical aspects of double tamponade (PFCL and SO) of vitreous cavity. *Oftal'mokhirurgiya.* 2014;1: 64–67 (in Russ.)] Available from: <https://doi.org/10.25276/0235-4160-2014-1-64-67>.
- Lyskin P.V., Kazimirova E.G. Double Endotamponade with Perfluorodecalin and Silicone Oil in Retinal Detachment Surgery. *Retina Today.* May 2012; 45–50.
- Joussen A.M., Kirchhof B., Schrage N., Ocklenburg C. Heavy silicone oil versus standard silicone oil as vitreous tamponade in inferior PVR (HSO Study): design issues and implications. *Acta Ophthalmol. Scand.* 2007;85(6): 623–630. Available from: <https://doi.org/10.1111/j.1600-0420.2007.00898.x>.
- Rush R., Sheth S., Surka S., Ho I., Gregory-Roberts J. Postoperative perfluoro-n-octane tamponade for primary retinal detachment repair. *Retina.* 2012;32(6): 1114–1120. Available from: <https://doi.org/10.1097/IAE.0b013e31822f56f6>.
- Zenoni S., Comi N., Fontana P., Romano M.R. The combined use of heavy and light silicone oil in the treatment of complicated retinal detachment



**Рис. 5.** Гистологическая картина сетчатки кролика спустя 3 мес. после тампонады ВП: а) ПФД+СМ; б) ПФД; в) СМ. Примечание: размеры масштабных линеек – 100 мкм

**Fig. 5.** Morphological examination of rabbit retina 3 months after injection of: a) PFD+SO; b) PFD; c) SO. Note: scale bar=100  $\mu$ m

with 360° retinal breaks: tamponade effect or filling effect? *Ann. Acad. Med. Singapore.* 2012;41(10): 440–443.

12. Flores-Aguilar M., Munguia D., Loeb E., Crapotta J.A., Vuong C., Shakiba S. Intraocular tolerance of perfluoro-octylbromide (Perflubrom). *Retina.* 1995;15: 3–13.

13. Liang C., Peyman G.A. Tolerance of extended-term vitreous replacement with perfluoro-n-octane and perfluoroperhydrophenanthrene mixture (phenoctane). *Retina.* 1999;19(3): 230–237. Available from: <https://doi.org/10.1097/00006982-199905000-00009>.

14. Mackiewicz J., Maaijwee K., Lúke C., Kociok N., Hiebl W., Meinert H., Jousen A.M. Effect of gravity in long-term vitreous tamponade: in vivo investigation using perfluorocarbon liquids and semi-fluorinated alkanes. *Graefes Arch. Clin. Exp. Ophthalmol.* 2007;245: 665–675. Available from: <https://doi.org/10.1007/s00417-006-0414-3>.

15. Zeana D., Becker J., Kuckelkorn R., Kirchhof B. Perfluorohexyloctane as a long-term vitreous tamponade in the experimental animal. *Int. Ophthalmol.* 1999; 23: 17–24.

16. Conway M.D., Peyman G.A., Karagorlu M. et al. Perfluorooctylbromide (PFOB) as a vitreous substitute in nonhuman primates. *Int. Ophthalmol.* 1993;17: 259–264. Available from: <https://doi.org/10.1007/BF01007793>.

17. Orzalesi N., Miglivaacca L., Bottoni F., Miglior S. Experimental short-term tolerance to perfluorodecalin in the rabbit eye: a histopathological study. *Curr. Eye Res.* 1998;17: 828–835.

18. Souza E.V., Aihara T., Souza N.V., Coutinho Neto J. Sulfur hexafluoride gas, perfluorocarbon liquid, air and balanced salt solution retinal toxicity in rabbit eyes. *Arq. Bras. Oftalmol.* 2005;68(4): 511-515. Available from: <https://doi.org/10.1590/S0004-27492005000400016>.
19. Sparrow J.R., Matthews G.P., Iwamoto T., Ross R., Gershbein A., Chang S. Retinal tolerance to intravitreal perfluoroethylcyclohexane liquid in the rabbit. *Retina.* 1993;13(1): 56-62.
20. Stolba U., Krepler K., Velikay-Parel M., Binder S. The effect of specific gravity of perfluorocarbon liquid on the retina after experimental vitreous substitution. *Graefes Arch. Clin. Exp. Ophthalmol.* 2004;42(11):931-936. Available from: <https://doi.org/10.1007/s00417-004-0916-9>.

21. Velikay M., Stolba U., Wedrich A., Li Y., Datlinger P., Binder S. The effect of the chemical stability and purification of perfluorocarbon liquids in experimental extended-term vitreous substitution. *Graefes Arch. Clin. Exp. Ophthalmol.* 1995;223: 26-30.
22. Velikay M., Wedrich A., Stolba U., Datlinger P., Li Y., Binder S. Experimental long-term vitreous replacement with purified and non purified perfluorodecaline. *Am. J. Ophthalmol.* 1993;116: 565-570.

23. Watt I.M. The Principles and Practice of Electron Microscopy. Cambridge University Press, 1997.
24. Carvalho P.J.M. Medição de propriedades termofísicas de perfluorocarbonetos e líquidos iónicos. Dissertação de mestrado em engenharia química. Universidade de Aveiro, 2002. [Carvalho P.J.M. Measurement of thermophysical properties of perfluorocarbons and ionic liquids. Master's thesis in chemical engineering, University of Aveiro, 2002 (in Portuguese).]

Поступила 10.10.2018

## КНИГИ



**А.В. Дога, С.К. Вартапетов, И.А. Мушкова, С.В. Костенёв, Н.В. Майчук, А.Н. Каримова**

### «Лазерная кераторефракционная хирургия. Российские технологии»

Лазерная кераторефракционная хирургия. Российские технологии / А.В. Дога, С.К. Вартапетов, И.А. Мушкова, С.В. Костенёв, Н.В. Майчук, А.Н. Каримова. – М.: Издательство «Офтальмология», 2018. – 124 с., ил.

В книге изложена история становления кераторефракционной хирургии, а также современный этап развития российских технологий лазерной кераторефракционной хирургии. На примере офтальмологической эксимерной лазерной системы «Микроскан Визум» объяснены и продемонстрированы основные математические алгоритмы абляции роговицы. Представлены перспективные пути развития российских технологий фемтосекундной лазерной кераторефракционной хирургии. Подробным образом дан сравнительный физико-технический анализ первой отечественной фемтосекундной лазерной установки «Фемто Визум». Продemonстрированы экспериментально-клинические данные использования фемтосекундной лазерной установки «Фемто Визум». С клинической точки зрения особенности использования отечественной фемтосекундной установки «Фемто Визум» представлены на результатах выполнения операции ФемтоЛАЗИК, а также задних послойных кератопластик.

Большой раздел монографии занимают методы и способы коррекции индуцированных рефракционных нарушений методами эксимерлазерной рефракционной хирургии. На большом количестве клинических случаев представлены варианты решения самых сложных индуцированных патологий рефракции и оптических повреждений роговицы.

Адрес издательства «Офтальмология»:  
127486, Москва, Бескудниковский бульвар, д. 59А.  
Тел.: 8 (499) 488-89-25. Факс: 8 (499) 488-84-09.  
E-mail: [publish\\_mntk@mail.ru](mailto:publish_mntk@mail.ru)