

Journal für

# Neurologie, Neurochirurgie und Psychiatrie

www.kup.at/  
JNeurolNeurochirPsychiatr

Zeitschrift für Erkrankungen des Nervensystems

**Chronische Kopfschmerzen – Was  
gibt es Neues? // Chronic headaches  
– what's the news?**

Riederer F

*Journal für Neurologie*

*Neurochirurgie und Psychiatrie*

*2018; 19 (4), 129-135*

Homepage:

**www.kup.at/**

**JNeurolNeurochirPsychiatr**

Online-Datenbank  
mit Autoren-  
und Stichwortsuche

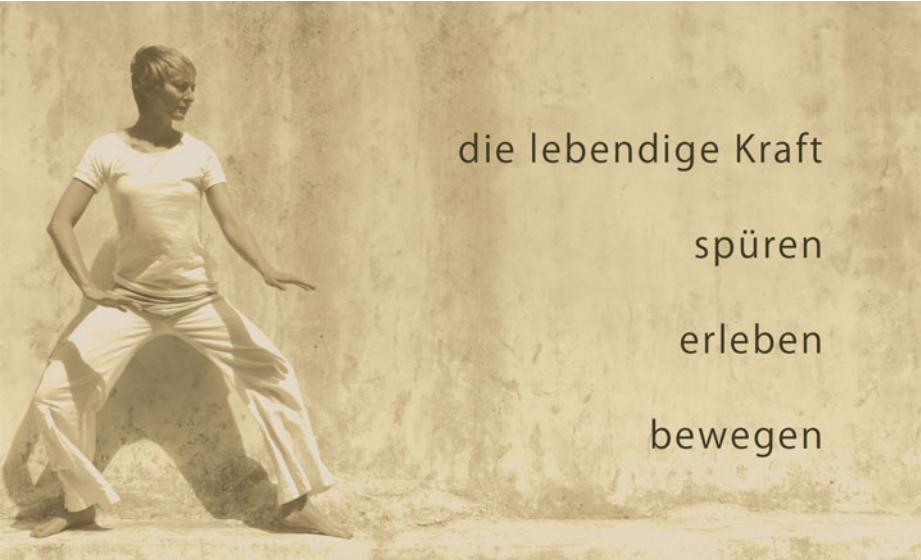Indexed in  
EMBASE/Excerpta Medica/BIOBASE/SCOPUS

Krause & Pachernegg GmbH • Verlag für Medizin und Wirtschaft • A-3003 Gablitz

P.b.b. 02Z031117M,

Verlagsort: 3003 Gablitz, Linzerstraße 177A/21

Preis: EUR 10,-



die lebendige Kraft

spüren

erleben

bewegen

意拳

YIQUAN

Meditation & Gesundheitstraining  
lebendige Kraft für Körper und Geist

## YIQUAN 意拳

("I Tschuan") lehrt uns in die Stille zu gehen, um frische Energie zu tanken.

Yiquan stärkt unsere Aufmerksamkeit und Willenskraft.  
Ganz in Kontakt mit uns Selbst lernen wir innere Kraft aufzubauen.  
Das Training umfasst stilles und bewegtes Qi Gong.  
Durch harmonische Bewegungen schulen wir unsere Wahrnehmung  
und legen wichtige Grundlagen für einen klaren, kraftvollen Zustand.  
Tauche jetzt ein in dieses belebende Training aus China.

*Genieße die Ruhe und finde den Weg Deiner inneren Kraft.*

[www.einfach-stehen.at](http://www.einfach-stehen.at)

**YIQUAN 意拳 Training: Donnerstag 17:30 - 18:30**

**Ort:** KWAN UM Zen-Schule, Kolingasse 11/4, 1090 Wien

**Kosten:** 1x € 13.- | 3er Block € 36.- | 10er Block € 110.-

**Einzeltraining:** € 42.- Ort & Zeit nach Vereinbarung

**1x GRATIS PROBETRAINING**  
...mach Dir gleich jetzt einen Termin aus!

jetzt anmelden: Mag<sup>a</sup> Anna Teichgräber | 0650 / 921 91 92 | [info@einfach-stehen.at](mailto:info@einfach-stehen.at) | [www.einfach-stehen.at](http://www.einfach-stehen.at)

# Chronische Kopfschmerzen – Was gibt es Neues?

F. Riederer

**Kurzfassung:** Chronische Kopfschmerzen sind häufig eine therapeutische Herausforderung. In dieser Übersicht werden die wichtigsten chronischen Kopfschmerzen anhand der aktuellen Diagnosekriterien der Internationalen Kopfschmerzgesellschaft besprochen, was die Diagnose in der Praxis erleichtern soll.

Ein besonderer Schwerpunkt soll bei der chronischen Migräne liegen, bei der laut aktueller Definition nicht an allen Tagen mit Kopfschmerzen die Migränekriterien erfüllt sein müssen. Ein Medikamentenübergebrauch soll erkannt und behandelt werden. Differentialdiagnostisch soll auch an eine idiopathische intrakranielle Druckerhöhung gedacht werden (vormals Pseudotumor cerebri), v.a. wenn Sehstörungen bestehen.

Es werden neue Therapieverfahren wie die Prophylaxe der chronischen Migräne mit mo-

noklonalen Antikörpern gegen das „Calcitonin gene-related peptide“ (CGRP) und Neurostimulationsverfahren wie etwa die nicht-invasive Vagusnervstimulation zur Clusterkopfschmerz- und Migränetherapie vorgestellt.

**Schlüsselwörter:** Chronische Migräne, Diagnosekriterien, Medikamentenübergebrauch, chronischer Clusterkopfschmerz, CGRP, Neurostimulation

**Abstract: Chronic headaches – what's the news?** The management of chronic headaches is challenging. The present review summarizes the most important chronic headache syndromes, based on International Headache Society Criteria. A focus will be on chronic migraine, which may include headache days

without migraine specific features. In the management of chronic migraine, it is important to recognize and treat medication overuse. An important differential diagnosis for chronic migraine is headache associated with idiopathic intracranial hypertension, particularly, if visual disturbances are present. New treatment options such as the prophylaxis of chronic migraine with monoclonal antibodies against calcitonin gene-related peptide (CGRP) will be discussed as well as neurostimulation techniques such as non-invasive vagus nerve stimulation for the treatment of cluster headache and migraine. **J Neurol Neurochir Psychiatr 2018; 19 (4): 129–35.**

**Keywords:** Chronic migraine, diagnostic criteria, medication overuse, chronic cluster headache, CGRP, Neurostimulation

## ■ Einleitung und Definition

Chronische Kopfschmerzen gehen mit hohem Leidensdruck und verminderter Lebensqualität für die Betroffenen einher und führen auch zu einer bedeutsamen sozioökonomischen Belastung. In der Allgemeinbevölkerung liegt die Prävalenz chronischer Kopfschmerzen bei etwa 4 %, wobei etwa die Hälfte (2 %) davon unter einem Kopfschmerz bei Medikamentenübergebrauch leidet [1]. In spezialisierten Ambulanzen ist der Anteil der Patienten mit chronischen Kopfschmerzen wesentlich höher, es leiden in solchen Kollektiven etwa 50–70 % aller Patienten unter einem Kopfschmerz bei Medikamentenübergebrauch.

Primäre Kopfschmerzen, bei denen der Kopfschmerz mit seinen Begleitsymptomen die Erkrankung *per se* ist, die also nicht auf eine sekundäre Ursache zurückzuführen sind, sind in der Regel wiederkehrend, also in Attacken auftretend und stellen somit gewissermaßen eine chronische Erkrankung dar, wobei im Falle der Migräne und des Clusterkopfschmerzes eine starke genetische Komponente angenommen wird.

In der Klassifikation der Internationalen Kopfschmerzgesellschaft [2] wird aber die Bezeichnung „chronisch“ anders verwendet (Tabelle 1). Bei der Migräne und beim Spannungskopfschmerz bedeutet „chronisch“, dass Kopfschmerzen an 15 oder mehr Tagen pro Monat über einen Zeitraum von mindestens 3 Monaten auftreten. Bei Kopfschmerz-Syndromen mit sehr häufigen Attacken, zu denen der Clusterkopfschmerz, die

paroxysmale Hemikranie und das SUNCT-Syndrom („short lasting unilateral neuralgiform headache with conjunctival injection and tearing“) gehören, wird „chronisch“ wie folgt definiert: Hier sind Kopfschmerzen mit wiederholten Attacken über zumindest ein Jahr hindurch gemeint, ohne Pause über 3 oder mehr Monate.

## ■ Klinische Herangehensweise und Differentialdiagnostik

Eine ausführliche Anamnese lässt in vielen Fällen eine Diagnosestellung zu. Ein Kopfschmerztagebuch, in dem neben der Frequenz, der Dauer und Intensität der Kopfschmerzen auch Begleitsymptome sowie die Akutmedikation prospektiv erfasst werden, kann die Diagnose weiter untermauern. Gut verwendbar sind z. B. die Kopfschmerztagebücher der deutschen Migräne- und Kopfschmerzgesellschaft (<http://www.dmkg.de/patienten/dmkg-kopfschmerzkalendar.html>). Es sollen zudem auch psychiatrische Komorbiditäten erfasst werden, wobei hier der HADS [3] als Screeningtool für Angst und Depression verwendet werden kann.

Bei der chronischen Migräne bestehen gemäß den neuen Diagnosekriterien [2] seit mindestens 3 Monaten an 15 oder mehr Tagen im Monat Kopfschmerzen, wobei an mindestens 8 Tagen Charakteristika einer Migräne wie Einseitigkeit, pulsierende Kopfschmerzen, Übelkeit, Licht- und Lärmempfindlichkeit oder Ansprechen der Kopfschmerzen auf Triptane erfüllt sein müssen.

**Tabelle 1:** Definition chronische Kopfschmerzen

### **Migräne, Spannungskopfschmerz:**

Kopfschmerzen an  $\geq 15$  Tagen pro Monat an  $\geq 4$  h pro Tag über  $\geq 3$  Monate

### **Clusterkopfschmerz, paroxysmale Hemikranie, SUNCT-Syndrom:**

Dauer der Schmerzepisode  $\geq 1$  Jahr, Pause  $< 3$  Monate

Eingelangt am: 19.08.2018, angenommen am: 20.08.2018

Aus der 2. Neurologischen Abteilung, Krankenhaus Hietzing mit Neurologischem Zentrum Rosenhügel, Wien

**Korrespondenzadresse:** Priv.-Doz. Dr. Franz Riederer, Lehrbeauftragter der Universität Zürich, 2. Neurologische Abteilung, Krankenhaus Hietzing mit Neurologischem Zentrum Rosenhügel, A-1130 Wien, Riedelgasse 5, E-Mail: franz.riederer@uzh.ch

**Tabelle 2: Definition der chronischen Migräne (nach [2])**

Kopfschmerzen (migräneartig oder Spannungskopfschmerzartig) an  $\geq 15$  Tagen pro Monat für  $> 3$  Monate, welche die Kriterien B und C erfüllen.

Der Patient hatte früher zumindest 5 Attacken welche die Kriterien einer Migräne ohne Aura oder Migräne mit Aura erfüllten.

An  $\geq 8$  Tagen muss einer der folgenden Punkte erfüllt sein:

- Kriterien einer Migräne ohne Aura
- Kriterien einer Migräne mit Aura
- Der Patient denkt zu Beginn der Attacke, dass es eine Migräne ist und die Kopfschmerzen sprechen auf ein Triptan oder Ergotaminpräparat an.
- Keine bessere Kopfschmerzdiagnose gemäß der Klassifikation.

**Tabelle 3: Übersicht chronische Kopfschmerzen****Klinik wie Migräne oder Spannungskopfschmerz**

Chronische Migräne & „Medication overuse headache“ (MOH)  
 Chronischer Spannungskopfschmerz  
 Neu aufgetretener täglicher Kopfschmerz („New daily persistent headache“)  
 Kopfschmerz bei idiopathischer intrakranieller Hypertension<sup>1</sup>  
 Chronischer posttraumatischer Kopfschmerz<sup>1</sup>

**Trigemino-autonome Symptome**

Chronischer Clusterkopfschmerz  
 Chronisches SUNCT-Syndrom  
 Chronische paroxysmale Hemikranie<sup>2</sup>  
 Hemicrania continua<sup>2</sup>

<sup>1</sup>Dies ist eine sekundäre Kopfschmerzform.<sup>2</sup>Sprechen definitionsgemäß auf Indomethacin an.

Eine chronische Migräne entwickelt sich in der Regel aus einer episodischen Migräne, hier sind Stress, Adipositas, häufige Einnahme von Medikamenten zur Attackentherapie und affektive Störungen Risikofaktoren [4]. Ein besonderer Risikofaktor für die Chronifizierung dürfte die Einnahme von Barbituraten und Opiaten sein [5] (welche in Europa bei Kopfschmerzpatienten wenig eingesetzt werden). Die neue Definition berücksichtigt, dass bei der chronischen Migräne an einzelnen Tagen die Kopfschmerzen nicht migränetypisch sein können, was im Rahmen der Transformation einer episodischen in eine chronische Migräne häufig beobachtet wird (Tabelle 2).

Eine besondere Bedeutung kommt dem Kopfschmerz bei Medikamentenübergebrauch („medication overuse headache“, MOH) zu. Es handelt sich hierbei um einen chronischen Kopfschmerz (also mindestens 15 Kopfschmerztage seit  $> 3$  Monaten) mit Einnahme von Medikation zur Behandlung der Attacken an mindestens 15 Tagen pro Monat, wenn ausschließlich einfache Schmerzmittel genommen werden, oder an mindestens 10 Tagen, wenn Triptane, Opiate oder Kombinationspräparate genommen werden [2]. Ein MOH kann sich aus primären Kopfschmerzen wie Migräne oder Spannungskopfschmerz entwickeln, wenn Schmerzmedikamente zu häufig eingenommen werden, auch wenn der Kopfschmerz nicht der Grund für die Schmerzmitteleinnahme war [6]. Beim Clusterkopfschmerz entsteht nur sehr selten ein MOH, wobei in diesen Fällen wohl eine komorbide Migräne bestehen muss [7].

Beim MOH kommt es zu neuroplastischen Veränderungen in schmerzmodulierenden Regionen wie etwa dem periaquäduktalen Grau, welche nach Entzug wieder reversibel sind [8]. In der vorigen Ausgabe der Kopfschmerzklassifikation konnte ein MOH nur diagnostiziert werden, wenn es nach einem Medika-

mentenentzug zu einer Verbesserung kam. Dadurch war eine Diagnose nur retrospektiv möglich. In der aktuellen Version der Klassifikation ist die Diagnose des MOH auch prospektiv ohne die Beweisführung, dass der Übergebrauch die Ursache der Kopfschmerzen war, möglich. Es kommt aber nach Entzug längerfristig bei nur 50–60 % zu einer Verbesserung [9].

Beim chronischen Spannungskopfschmerz sind die Schmerzen zumeist moderat, bilateral drückend, ohne wesentliche Sinnesüberempfindlichkeit oder Übelkeit (leichte Übelkeit möglich) und nehmen bei körperlicher Aktivität nicht zu. Hier sollte mittels Kopfschmerztagebuch evaluiert werden, ob eine chronische Migräne in Betracht gezogen werden kann (es müssten Migränefeatures an 8 Tagen pro Monat vorliegen) oder ob ein Kopfschmerz bei Medikamentenübergebrauch vorliegt. Der chronische Spannungskopfschmerz entwickelt sich in der Regel aus einem hochfrequenten episodischen Spannungskopfschmerz.

Kommt es mit genau definiertem Datum zu einem Dauerkopfschmerz (meist wie Migräne oder Spannungskopfschmerz), ohne dass vorher häufige Kopfschmerzen oder ein zeitnahes Trauma bestanden, ist ein neu aufgetretener täglicher Kopfschmerz („new daily persistent headache“, NDPH) in Betracht zu ziehen [2]. Dieses Krankheitsbild ist bis jetzt wenig verstanden. Sekundäre Ursachen müssen ausgeschlossen werden, psychiatrische Komorbiditäten sollen erkannt werden.

Bei chronischen Kopfschmerzen (Tabelle 3) mit dem Phänotyp einer Migräne oder eines Spannungskopfschmerzes soll differentialdiagnostisch auch an eine idiopathische intrakranielle Hypertension (vormals Pseudotumor cerebri) gedacht werden, insbesondere wenn auch Sehstörungen bestehen [10]. Typischerweise liegt hier auch eine Stauungspapille vor. Begleitsymptome können Schwindel und horizontale Doppelbilder durch eine Abducensparese sein, außerdem besteht oft eine Hyposmie, womöglich durch Druck auf den Nervus olfactorius [11]. Der Liquordruck, der bei dem in Seitenlage liegenden Patienten gemessen werden soll, liegt über 25 cm H<sub>2</sub>O. Im MRT können sich Zeichen wie eine partielle Empty-Sella, eine Erweiterung der Opticusscheiden, eine dorsale Abflachung der Bulbi, eine Protrusion der Papille im Auge oder Stenosen des Sinus transversus zeigen [2]. Es soll eine Venendarstellung mit MRT- oder CT-Venografie erfolgen, um Stenosen oder Thrombosen zu erkennen. Eine Gesichtsfelduntersuchung und ein OCT (optische Kohärenztomografie) werden empfohlen [10].

Beim chronischen Clusterkopfschmerz treten die typischen einseitigen Attacken mit trigemino-autonomen Begleitsymptomen wie Lakrimation, Augenrötung, Horner-Syndrom, nasaler Kongestion oder Naselaufen häufig mehrmals täglich auf und dauern 15 bis 180 min an. Definitionsgemäß beträgt die attackenfreie Zeit weniger als 3 Monate pro Jahr [2]. Beim SUNCT-Syndrom („short lasting unilateral neuralgiform headache with conjunctival injection and tearing“) liegt die Attackendauer bei 1 bis 600 Sekunden, bei der paroxysmalen Hemikranie bei 2 bis 30 min [2]. Die trigemino-autonomen Begleitsymptome können beim SUNCT-Syndrom und bei der paroxysmalen Hemikranie etwas weniger ausgeprägt sein als beim Clusterkopfschmerz. Wiederum bestehen bei der chro-

nischen paroxysmalen Hemikranie und beim chronischen SUNCT-Syndrom die Attacken über mehr als ein Jahr hindurch, ohne Pausen von mindestens 3 Monaten.

Bei der Hemicrania continua, welche neuerdings ebenso wie der Clusterkopfschmerz, das SUNCT-Syndrom oder die paroxysmale Hemikranie den trigemino-autonomen Kopfschmerzen zugerechnet wird, handelt es sich um einen chronischen einseitigen Kopfschmerz, welcher länger als 3 Monate andauert. Es kommt ipsilateral zu trigemino-autonomen Symptomen. Es wurde nun auch ein remittierender Subtyp erkannt, bei dem es ohne Behandlung zu schmerzfreien Phasen länger als 24 h kommt. Die Hemicrania continua und die paroxysmale Hemikranie sollen durch therapeutische Dosen (Tagesdosis 150–225 mg p.o.) von Indomethacin vollständig unterdrückt werden [2].

Der chronische posttraumatische Kopfschmerz (persistierender Kopfschmerz, zurückzuführen auf ein Schädel-Hirntrauma) muss definitionsgemäß innert 7 Tagen nach dem Trauma auftreten [2], wobei in der Vergangenheit auch längere Intervalle zwischen Trauma und Manifestation der Kopfschmerzen berücksichtigt wurden. Posttraumatische Kopfschmerzen treten am häufigsten nach einem leichten Schädel-Hirntrauma auf. Klinisch können sie einer Migräne oder einem Spannungskopfschmerz ähneln, selten wohl auch einem Clusterkopfschmerz oder anderen trigemino-autonomen Kopfschmerzen, wobei hier eine Prädisposition anzunehmen ist [12–14].

Bei chronischen trigemino-autonomen Kopfschmerzen sollte zum Ausschluss sekundärer Ursachen ein Schädel-MRT erfolgen, auch bei anderen chronischen Kopfschmerzen wird gemäß einem Konsensus-Papier der European Headache Federation zumeist ein Schädel-MRT empfohlen [15].

## ■ Neue Therapieoptionen und Ansätze

### Chronische Migräne

Zur Prophylaxe der chronischen Migräne können evidenzbasiert Topiramat und Botulinumtoxin-A, das an definierten Injektionspunkten frontal, temporal, okzipital und nuchal injiziert wird, eingesetzt werden [4, 15]. Bei Topiramat können Nebenwirkungen wie etwa kognitive Verschlechterung oder depressive Verstimmung limitierend sein. In der Praxis werden auch gängige Substanzen zur Migräneprophylaxe, wie Betablocker, Kalziumantagonisten oder Antidepressiva eingesetzt, wobei die Evidenz für die chronische Migräne hier mäßig ist und wiederum Nebenwirkungen problematisch sein können. Monoklonale Antikörper gegen CGRP (Calcitonin gene-related peptide) oder dessen Rezeptor sind in der Migräneprophylaxe wirksam und wurden speziell hierfür entwickelt. Die Applikation erfolgt meist subkutan monatlich oder alle 3 Monate. Im Vergleich zu Placebo hatten die Patienten etwa 2–2,5 Kopfschmerztag weniger pro Monat, wobei der Anteil der Patienten mit einer mehr als 50-prozentigen Reduktion der Kopfschmerztag/Monat signifikant größer war (etwa 40 % vs. 20 %) [16–18]. Der Wirkungseintritt ist rascher als bei herkömmlichen Prophylaktika. Bis jetzt wurden noch keine schwerwiegenden Nebenwirkungen mit CGRP-Antikörpern in Zusammenhang gebracht [18]. CGRP

ist ein potenter Vasodilatator und wird während Migräne- und Clusterkopfschmerzattacken ausgeschüttet. Es kommt u.a. in den trigeminalen Gefäß-Nerven-Endigungen, im Ganglion trigeminale und auch im kaudalen Trigeminskern vor und spielt bei der Übertragung von Schmerzreizen eine Rolle [19]. Da CGRP-Antagonisten konsistent in der Migräneprophylaxe wirksam sind und (im Falle der kleinen Moleküle) auch akut wirksam sind, ist davon auszugehen, dass CGRP ein wesentlicher „Player“ in der Migränepathophysiologie ist.

Erenumab (Aivomig®), ein humaner monoklonaler Antikörper gegen den CGRP-Rezeptor, wurde von der europäischen Arzneimittelbehörde zugelassen und steht seit Kurzem zur Verfügung.

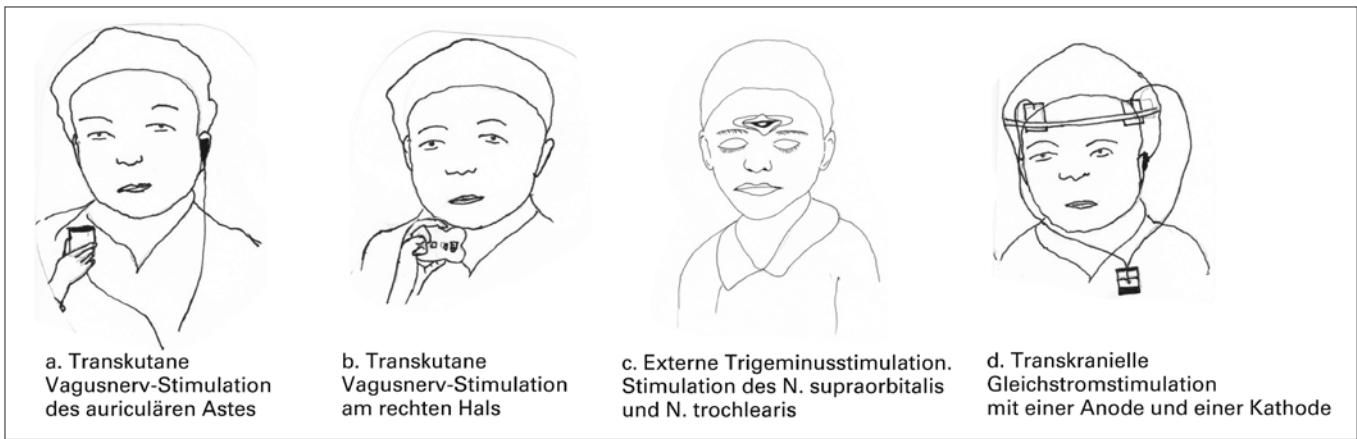
In der Akuttherapie der Migräne ist Lasmiditan, ein 5HT<sub>1F</sub>-Agonist, wirksam [19]. Lasmiditan wirkt im Gegensatz zu den Triptanen nicht vasokonstriktiv, Nebenwirkungen waren Müdigkeit, Schwindel, Parästhesien und Übelkeit [19]. Die Substanz ist noch nicht am Markt, Daten bei chronischer Migräne bleiben abzuwarten.

Spannende Entwicklungen gibt es auch im Bereich **Neuromodulation**, wie kürzlich in einer Übersicht [20] zusammengefasst. Es wurden Geräte entwickelt, mit denen die Patienten selbst den N. vagus durch Kontakt von Elektroden mit der Haut stimulieren können (nicht-invasive, transkutane Vagusnervstimulation). Das Nemos®-Gerät wird ins Ohr ähnlich einem Ohrhörer eingesetzt, um den aurikulären Ast des Nervus vagus zu stimulieren (Abb. 1a). Das gammaCore®-Gerät ist ein U-förmiges Gerät, mit dem der Patient selbst eine Stimulation am rechten Hals über der Arteria carotis durchführt (Abb. 1b). Es kommt durch die Stimulation zu einer Aktivierung von nozizeptiven und schmerzmodulierenden Hirnarealen, wie etwa dem spinalen Trigeminskern und dem periaquäduktalen Grau [21].

Außerdem konnte gezeigt werden, dass die Vagusnervstimulation die kortikale Streudepolarisation („cortical spreading depression“) hemmt [22], die der Migräneaura wahrscheinlich zugrunde liegt und möglicherweise auch bei der Migräne ohne Aura eine Rolle spielt [23]. Die nicht-invasive Vagusnervstimulation über den aurikulären Ast führte in einer randomisierten placebokontrollierten Studie zu einer Reduktion der Kopfschmerztag bei chronischer Migräne [24]. Die Stimulation mittels GammaCore zeigte in einer randomisierten kontrollierten Studie zur Prävention der chronischen Migräne nur in der offenen Verlängerungsphase einen positiven Effekt [25].

Bei der externen Trigeminsstimulation handelt es sich ebenfalls um ein nicht-invasives Verfahren, bei dem ein kleines Gerät (Cefaly®) ähnlich wie eine Brille getragen oder auf die Stirne aufgeklebt wird. Es erfolgt die bilaterale elektrische Stimulation des N. ophthalmicus über die Äste N. supraorbitalis und N. trochlearis (Abb. 1c). Bei episodischer Migräne kam es zu einer Reduktion der Attackenfrequenz [26], es laufen Studien bei chronischer Migräne.

Ein weiteres nicht-invasives Stimulationsverfahren, das derzeit bei der chronischen Migräne untersucht wird, ist die Gleich-



**Abbildung 1:** Geräte zur Neuromodulation bei chronischer Migräne

stromstimulation, bei der 2 Elektroden am Kopf angebracht werden (Abb. 1d), um mit einer geringen Stromstärke von 1–2 mA das Ruhemembranpotential zu modifizieren, um eine Modulation der kortikalen Erregbarkeit zu erzielen. Eine randomisierte placebokontrollierte Studie mit 42 Patienten mit episodischer Migräne zeigte, dass anodale Stimulation über dem linken Motorkortex an 20 aufeinander folgenden Tagen zu einer im Vergleich zu Placebo signifikanten Reduktion der Attackenfrequenz und der Einnahme von Akutmedikation führte [27]. Studien zur chronischen Migräne sind am Laufen, etwa am Universitätsspital Zürich (PD Dr. Michels).

### Chronischer Spannungskopfschmerz

Beim Spannungskopfschmerz gibt es Hinweise auf Wirksamkeit der repetitiven transkraniellen Magnetstimulation (rTMS). In einer randomisierten kontrollierten Studie wurde die Wirksamkeit der rTMS zur Prävention von chronischer Migräne und chronischen Spannungskopfschmerz untersucht [28]. Die Patienten erhielten entweder 3-mal eine rTMS über dem linken Motorkortex oder 1 mal rTMS und 2 Sham-Stimulationen. In beiden Gruppen (jeweils gemischt Spannungskopfschmerz und Migräne) kam es zu einer signifikanten Verbesserung mit Reduktion der Kopfschmerzfrequenz in 79 % bzw. 65 % der Patienten, wobei die Gruppenunterschiede nicht signifikant waren. Diese Studie hatte keinen Placebo-Arm.

### Chronischer Clusterkopfschmerz

Der chronische Clusterkopfschmerz ist vielfach eine große therapeutische Herausforderung. Zur Prophylaxe können Verapamil und Lithium eingesetzt werden; Steroidstöße oder Infiltration des Nervus occipitalis mit Lokalanästhetikum und Steroid wirken nur passager und sind keine Dauerlösung. Monoklonale Antikörper gegen CGRP werden auch zur Prophylaxe des Clusterkopfschmerzes untersucht, wobei die Ergebnisse mit sehr großer Spannung erwartet werden. In den letzten Jahren war die klinische Forschung auch auf die Neuromodulation fokussiert. Die nicht-invasive transkutane Vagusnervstimulation wurde zur Prophylaxe und zur Attackentherapie und beim Clusterkopfschmerz untersucht. Eine Stimulation zu 2 Zeitpunkten täglich reduzierte die Attackenfrequenz beim episodischen und chronischen Clusterkopfschmerz, wie in offenen Studien gezeigt wurde [9, 29–31]. Ein Ansprechen der Attacken auf die nicht-invasive Vagusnervstimulation, die aus der offenen Studie abgeleitet wurde [29], konnte in einer placebokontrollierten Studie nur in einer Subgruppe mit epi-

sodischen Clusterkopfschmerz gezeigt werden, wobei es in der Gruppe mit chronischem Clusterkopfschmerz zu keinem Ansprechen der Attacken kam [32].

Beim chronischen Clusterkopfschmerz kann die Stimulation des Ganglion sphenopalatinum durchgeführt (SPG-Stimulation) werden. Das Ganglion sphenopalatinum ist Teil des efferenten Schenkels des trigemino-autonomen Reflexes, welcher beim Clusterkopfschmerz eine wesentliche Rolle spielt, insofern eine Enthemmung dieser Reflexe angenommen wird. Zur Stimulation des Ganglion sphenopalatinum wird ein Stimulator (Pulsante®) in die Fossa pterygopalatina implantiert, der vom Patienten selbst mit einer Fernbedienung aktiviert werden kann. Die Stimulation kann sowohl den akuten Schmerz als auch die Attackenfrequenz vermindern [33]. In einer Beobachtungsstudie über 2 Jahre konnten 45 % der Patienten die Attacken behandeln, bei 33 % kam zu einer Reduktion der Attackenfrequenz [34].

Bei der Occipitalis-Stimulation werden Elektroden über dem Nervus occipitalis major und minor implantiert. Da gelegentlich ein Seitenwechsel der Attacken beobachtet wird, kann bilateral implantiert werden. Eine Stimulation führte in offenen Studien zu einer bedeutsamen Reduktion der Attacken, bei einigen Patienten über einen längeren Zeitraum von mehreren Jahren [29, 35, 36]. Eine randomisierte placebokontrollierte Studie zur Prophylaxe des Clusterkopfschmerzes wird gerade durchgeführt (ICON-Study) [37].

In einem Konsensus-Papier der European Headache Federation wird beim therapieresistenten chronischen Clusterkopfschmerz die SPG oder eine Nervus occipitalis-Stimulation vor Evaluation der Tiefenhirnstimulation empfohlen [38].

### SUNCT-Syndrom

Aufgrund der Seltenheit dieses Syndroms gibt es kaum Evidenz zur Behandlung. Pragmatisch können Gabapentin, Pregabalin, Lamotrigin oder Infiltrationen des Nervus occipitalis versucht werden. In der Literatur wurden die Tiefenhirnstimulation im ventralen tegmentalen Areal bzw. im Hypothalamus [39, 40] und die ONS [41] durchgeführt, wobei offene Studien positive Daten ergaben. Bei der Evaluation invasiver Therapieverfahren beim SUNCT-Syndrom sollte aber auch die Dekompressions-Operation nach Janetta in Betracht gezogen werden, von der einige Patienten sehr profitierten [42].

**Tabelle 4:** Neurostimulation beim chronischen Kopfschmerz

Methode	Indikation	Anwendung	Verfügbarkeit / Kommentar
Transkutane Vagusnervstimulation (tVNS)	Chronische Migräne Clusterkopfschmerz	Prophylaxe Prophylaxe / Attackentherapie	Ja
Externe Trigeminalstimulation (eTNS)	Chronische Migräne	Prophylaxe (Akuttherapie)	Ja
Repetitive transkranielle Magnetstimulation (rTMS) Single Pulse TMS	Chronische Migräne Chronischer Spannungskopfschmerz Chronische Migräne (mit Aura)	Prophylaxe	Weitere Evaluation nötig
Transkranielle Gleichstromstimulation (DCS)	Chronische Migräne	Prophylaxe	Weitere Evaluation nötig
Ganglion sphenopalatinum-Stimulation (SPG)	Chronischer Clusterkopfschmerz (Migräne)	Prophylaxe / Attackentherapie	Ja, Zentren
Nervus occipitalis-Stimulation (ONS)	(Chronische Migräne) Chronischer Clusterkopfschmerz Chronisches SUNCT Hemicrania continua	Prophylaxe	Ja, Zentren
Tiefenhirnstimulation DBS	Chronischer Clusterkopfschmerz Chronisches SUNCT	Prophylaxe	Ja, Zentren Kontrovers

Anmerkung: Zu keinem der Verfahren besteht ein hoher Evidenzgrad (2 positive randomisierte kontrollierte Studien von hoher Qualität), nicht zuletzt deshalb, weil bei Neurostimulationsverfahren die Verblindung schwierig sein kann.

## Hemicrania continua

Eine kleine Crossover-Studie, bei der die ONS an- und abgeschaltet wurde, zeigte gute Wirksamkeit der ONS bei der Hemicrania continua [43], wobei diese Studie nicht placebo-kontrolliert war. Die Autoren sahen einen möglichen Einsatz der ONS bei Hemicrania continua, falls Indomethacin nicht vertragen wird.

## ■ Resumé und Ausblick

Es befinden sich erfolgversprechende Optionen zur Therapie chronischer Kopfschmerzen in Entwicklung, allen voran monoklonale Antikörper gegen CGRP zur Migräneprophylaxe. Auch eine neue Substanz zur Attackentherapie (Lasmiditan) wird wahrscheinlich unser therapeutisches Repertoire bereichern. Nicht-invasive Neurostimulationsverfahren sind eine zusätzliche Therapiemöglichkeit, da sie wenige Nebenwirkungen haben.

Eine multimodale Therapie unter Berücksichtigung auch psychiatrischer Komorbiditäten wird weiterhin essentiell in der Behandlung von Patienten mit chronischen Kopfschmerzen bleiben.

## Literatur:

- Stovner LJ, Andree C. Prevalence of headache in Europe: a review for the Eurolight project. *J Headache Pain* 2010; 11: 289–99.
- Headache Classification Committee of the International Headache Society (IHS). The International Classification of Headache Disorders, 3rd edition. *Cephalalgia* 2018; 38: 1–211.
- Zigmond AS, Snaith RP. The hospital anxiety and depression scale. *Acta Psychiatr Scand* 1983; 67: 361–70.
- May A, Schulte LH. Chronic migraine: risk factors, mechanisms and treatment. *Nature Rev Neurol* 2016; 12: 455–64.
- Bigal ME, Serrano D, Buse D, Scher A, Stewart WF, Lipton RB. Acute migraine medications and evolution from episodic to chronic migraine: a longitudinal population-based study. *Headache* 2008; 48: 1157–68.
- Schmid CW, Maurer K, Schmid DM, et al. Prevalence of medication overuse headache in an interdisciplinary pain clinic. *J Headache Pain* 2013; 14: 4.
- Paemeleire K, Evers S, Goadsby PJ. Medication-overuse headache in patients with cluster headache. *Curr Pain Headache Rep* 2008; 12: 122–7.
- Riederer F, Gantenbein AR, Marti M, Luechinger R, Kollias S, Sandor PS. Decrease of gray matter volume in the mid-brain is associated with treatment response in medication-overuse headache: possible influence of orbitofrontal cortex. *J Neurosci* 2013; 33: 15343–9.
- Evers S, Marziniak M. Clinical features, pathophysiology, and treatment of medication-overuse headache. *Lancet Neurol* 2010; 9: 391–401.
- Jensen RH, Radojicic A, Yri H. The diagnosis and management of idiopathic intracranial hypertension and the associated headache. *Ther Adv Neurol Disord* 2016; 9: 317–26.
- Kunte H, Schmidt F, Kronenberg G, et al. Olfactory dysfunction in patients with idiopathic intracranial hypertension. *Neurology* 2013; 81: 379–82.
- Manzoni GC, Lambru G, Torelli P. Head trauma and cluster headache. *Curr Pain Headache Rep* 2006; 10: 130–6.
- Lambru G, Matharu M. Traumatic head injury in cluster headache: cause or effect? *Curr Pain Headache Rep* 2012; 16: 162–9.
- Matharu MJ, Goadsby PJ. Post-traumatic chronic paroxysmal hemicrania (CPH) with aura. *Neurology* 2001; 56: 273–5.

## PD Dr. Franz Riederer



2000 Promotion in Humanmedizin an der Universität Wien. 2001 Facharztausbildung Neurologie in Lübeck und Wien. 2008 Facharzt für Neurologie am Krankenhaus Wien-Hietzing mit Neurologischem Zentrum Rosenhügel. 2009 Research Fellow am Universitätsspital Zürich / Schmerzambulanz der Zahnklinik der Universität Zürich. 2010 Erwin Schrödinger Stipendiat am Universitätsspital Zürich / Schmerzambulanz Nottwil. 2011 bis dato Lehre an der Universität Zürich. 2012 Habilitation im Fach Neurologie an der Universität Zürich.

2013 bis dato Oberarzt Neurologie am Krankenhaus Hietzing mit Neurologischem Zentrum Rosenhügel. 2014 bis dato Leiter der Kopfschmerzambulanz ebenda. Ab 2015 Klinischer Wissenschaftler am Karl Landsteiner Institut für Klinische Epilepsieforschung und Kognitive Neurologie. Mitgliedschaften: Österreichische Gesellschaft für Epileptologie, Österreichische Gesellschaft für Neurophysiologie und funktionelle Bildgebung, Österreichische Kopfschmerzgesellschaft, Schweizerische Kopfwehgesellschaft, International Headache Society

## ■ Interessenkonflikte

F. Riederer hat Vorträge für Novartis, Teva und Menarini gehalten und hat an Advisory Boards von Novartis teilgenommen. Der vorliegende Beitrag wurde ohne finanzielle Unterstützung verfasst.

15. Mitsikostas DD, Ashina M, Craven A, et al. European Headache Federation consensus on technical investigation for primary headache disorders. *J Headache Pain* 2015; 17: 5.
16. Silberstein SD, Dodick DW, Bigal ME, et al. Fremanezumab for the preventive treatment of chronic migraine. *N Engl J Med* 2017; 377: 2113–22.
17. Tepper S, Ashina M, Reuter U, et al. Safety and efficacy of erenumab for preventive treatment of chronic migraine: a randomised, double-blind, placebo-controlled phase 2 trial. *Lancet Neurol* 2017; 16: 425–34.
18. Raffaelli B, Reuter U. The biology of monoclonal antibodies: focus on calcitonin gene-related peptide for prophylactic migraine therapy. *Neurotherapeutics* 2018; 15: 324–35.
19. Schuster NM, Rapoport AM. New strategies for the treatment and prevention of primary headache disorders. *Nature Rev Neurol* 2016; 12: 635–50.
20. Riederer F. Neurostimulationsverfahren bei Kopfschmerz. *Schweizer Zeitschrift Psychiatrie und Neurologie* 2018; 2: 13–8.
21. Frangos E, Ellrich J, Komisaruk BR. Non-invasive access to the vagus nerve central projections via electrical stimulation of the external ear: fMRI evidence in humans. *Brain Stimulation* 2015; 8: 624–36.
22. Chen SP, Ay I, de Moraes AL, et al. Vagus nerve stimulation inhibits cortical spreading depression. *Pain* 2016; 157: 797–805.
23. Pietrobon D, Striessnig J. Neurobiology of migraine. *Nature Rev Neurosci* 2003; 4: 386–98.
24. Straube A, Ellrich J, Eren O, Blum B, Ruscheweyh R. Treatment of chronic migraine with transcutaneous stimulation of the auricular branch of the vagal nerve (auricular t-VNS): a randomized, monocentric clinical trial. *J Headache Pain* 2015; 16: 543.
25. Silberstein SD, Calhoun AH, Lipton RB, et al. Chronic migraine headache prevention with noninvasive vagus nerve stimulation: The EVENT study. *Neurology* 2016; 87: 529–38.
26. Schoenen J, Vandersmissen B, Jeanette S, et al. Migraine prevention with a supraorbital transcutaneous stimulator: a randomized controlled trial. *Neurology* 2013; 80: 697–704.
27. Auvichayapat P, Janyacharoen T, Rotenberg A, et al. Migraine prophylaxis by anodal transcranial direct current stimulation, a randomized, placebo-controlled trial. *Chotmaihet thangkaet [J Med Assoc Thailand]* 2012; 95: 1003–12.
28. Kalita J, Laskar S, Bhoi SK, Misra UK. Efficacy of single versus three sessions of high rate repetitive transcranial magnetic stimulation in chronic migraine and tension-type headache. *J Neurology* 2016; 263: 2238–46.
29. Nesbitt AD, Marin JC, Tompkins E, Rutledge MH, Goadsby PJ. Initial use of a novel noninvasive vagus nerve stimulator for cluster headache treatment. *Neurology* 2015; 84: 1249–53.
30. Gaul C, Diener HC, Silver N, et al. Non-invasive vagus nerve stimulation for PREvention and Acute treatment of chronic cluster headache (PREVA): A randomised controlled study. *Cephalalgia* 2016; 36: 534–46.
31. Gaul C, Magis D, Liebler E, Straube A. Effects of non-invasive vagus nerve stimulation on attack frequency over time and expanded response rates in patients with chronic cluster headache: a post hoc analysis of the randomised, controlled PREVA study. *J Headache Pain* 2017; 18: 22.
32. Goadsby PJ, de Coo IF, Silver N, et al. Non-invasive vagus nerve stimulation for the acute treatment of episodic and chronic cluster headache: A randomized, double-blind, sham-controlled ACT2 study. *Cephalalgia* 2018; 38: 959–69.
33. Schoenen J, Jensen RH, Lanteri-Minet M, et al. Stimulation of the sphenopalatine ganglion (SPG) for cluster headache treatment. Pathway CH-1: a randomized, sham-controlled study. *Cephalalgia* 2013; 33: 816–30.
34. Jurgens TP, Barloese M, May A, et al. Long-term effectiveness of sphenopalatine ganglion stimulation for cluster headache. *Cephalalgia* 2017; 37: 423–34.
35. D'Ostilio K, Magis D. Invasive and non-invasive electrical pericranial nerve stimulation for the treatment of chronic primary headaches. *Curr Pain Headache Rep* 2016; 20: 61.
36. Magis D, Gerard P, Schoenen J. Invasive occipital nerve stimulation for refractory chronic cluster headache: what evolution at long-term? Strengths and weaknesses of the method. *J Headache Pain* 2016; 17: 8.
37. Wilbrink LA, Teernstra OP, Haan J, et al. Occipital nerve stimulation in medically intractable, chronic cluster headache. The ICON study: rationale and protocol of a randomised trial. *Cephalalgia* 2013; 33: 1238–47.
38. Martelletti P, Jensen RH, Antal A, et al. Neuromodulation of chronic headaches: position statement from the European Headache Federation. *J Headache Pain* 2013; 14: 86.
39. Leone M, Proietti Cecchini A. Deep brain stimulation in headache. *Cephalalgia* 2016; 36: 1143–8.
40. Miller S, Akram H, Lagratta S, Hariz M, Zrinzo L, Matharu M. Ventral tegmental area deep brain stimulation in refractory short-lasting unilateral neuralgiform headache attacks. *Brain* 2016; 139: 2631–40.
41. Miller S, Watkins L, Matharu M. Long-term follow up of intractable chronic short lasting unilateral neuralgiform headache disorders treated with occipital nerve stimulation. *Cephalalgia* 2018; 38: 933–42.
42. Hassan S, Lagratta S, Levy A, Matharu M, Zrinzo L. Microvascular decompression or neuromodulation in patients with SUNCT and trigeminal neurovascular conflict? *Cephalalgia* 2018; 38: 393–8.
43. Burns B, Watkins L, Goadsby PJ. Treatment of hemicrania continua by occipital nerve stimulation with a bio device: long-term follow-up of a crossover study. *Lancet Neurology* 2008; 7: 1001–12.

# Mitteilungen aus der Redaktion

## Besuchen Sie unsere zeitschriftenübergreifende Datenbank

☒ [Bilddatenbank](#)

☒ [Artikeldatenbank](#)

☒ [Fallberichte](#)

## e-Journal-Abo

Beziehen Sie die elektronischen Ausgaben dieser Zeitschrift hier.

Die Lieferung umfasst 4–5 Ausgaben pro Jahr zzgl. allfälliger Sonderhefte.

Unsere e-Journale stehen als PDF-Datei zur Verfügung und sind auf den meisten der marktüblichen e-Book-Readern, Tablets sowie auf iPad funktionsfähig.

☒ [Bestellung e-Journal-Abo](#)

## Haftungsausschluss

Die in unseren Webseiten publizierten Informationen richten sich **ausschließlich an geprüfte und autorisierte medizinische Berufsgruppen** und entbinden nicht von der ärztlichen Sorgfaltspflicht sowie von einer ausführlichen Patientenaufklärung über therapeutische Optionen und deren Wirkungen bzw. Nebenwirkungen. Die entsprechenden Angaben werden von den Autoren mit der größten Sorgfalt recherchiert und zusammengestellt. Die angegebenen Dosierungen sind im Einzelfall anhand der Fachinformationen zu überprüfen. Weder die Autoren, noch die tragenden Gesellschaften noch der Verlag übernehmen irgendwelche Haftungsansprüche.

Bitte beachten Sie auch diese Seiten:

[Impressum](#)

[Disclaimers & Copyright](#)

[Datenschutzerklärung](#)