

Витрэктомия в сочетании с эндотермотерапией ангиом и питающих сосудов в хирургическом лечении отслойки сетчатки с пролиферативной витреоретинопатией при синдроме Гиппеля-Линдау

Э.В. Бойко^{1, 3}, Я.В. Байбородов^{1, 3}, К.С. Жоголев¹, Д.С. Мальцев²

¹ ФГАУ «НМИЦ «МНТК «Микрохирургия глаза» им. акад. С.Н. Федорова» Минздрава России, Санкт-Петербургский филиал;

² Кафедра офтальмологии, ФГБУ ВПО «Военно-медицинская академия им. С.М. Кирова» МО РФ, Санкт-Петербург;

³ ФГБОУ ВО «Северо-Западный государственный медицинский университет им. И.И. Мечникова» Минздрава России, Санкт-Петербург

РЕФЕРАТ

Актуальность. Болезнь Гиппеля-Линдау – редкое аутосомно-доминантное мультисистемное заболевание, характеризующееся наличием сосудистых образований (ангиом) различной локализации. Лечение тяжелых форм глазных проявлений данного заболевания предполагает выполнение трехпортовой витрэктомии с целью устранения отслойки сетчатки, однако методы воздействия на ангиоматозные узлы в ходе витрэктомии могут быть различными. Эндотермотерапия (ЭндоТТ) может быть подходящим методом для «девитализации» узлов в ходе витрэктомии при лечении тяжелых форм болезни Гиппеля-Линдау.

Цель. Изучить эффективность ЭндоТТ ангиом и питающих сосудов в ходе витрэктомии в лечении отслойки сетчатки, осложненной пролиферативной витреоретинопатией (ПВР) при синдроме Гиппеля-Линдау.

Материал и методы. Проведена витрэктомия в сочетании с ЭндоТТ на 5 глазах (5 пациентов) с отслойкой сетчатки и ПВР при синдроме Гиппеля-Линдау.

Офтальмохирургия. – 2018. – № 3. – С. 46–50.

Результаты. В 4 случаях наблюдалось полное прилегание сетчатки в раннем и позднем послеоперационном периоде. В одном случае произошел рецидив нижней отслойки сетчатки на фоне силиконовой тампонады. Учитывая стабилизацию внутриглазного давления, спокойное состояние глаза, отсутствие перспектив улучшения зрения ввиду исходно тяжелого состояния от дальнейшего хирургического лечения было решено отказаться. Второй глаз этого пациента удалось сохранить зрячим, с высокими зрительными функциями благодаря своевременной диагностике и проведению транспупиллярной термотерапии.

Выводы. Витрэктомия в сочетании с ЭндоТТ является эффективным методом для лечения отслойки сетчатки и ПВР при синдроме Гиппеля-Линдау в далеко зашедших формах. Необходимы раннее выявление и лечение легких форм данного заболевания для сохранения высоких зрительных функций и высокого качества жизни.

Ключевые слова: синдром Гиппеля-Линдау, эндотермотерапия, отслойка сетчатки, ПВР, ангиома. ■

Авторы не имеют финансовых или имущественных интересов в упомянутых материале и методах.

ABSTRACT

Vitrectomy in combination with endo-thermotherapy of angiomas and feeding vessels in the surgical treatment of retinal detachment with proliferative vitreoretinopathy in von Hippel-Lindau disease

E.V. Boyko^{1, 3}, Y.V. Bayborodov^{1, 3}, K.S. Zhogolev¹, D.S. Maltsev²

¹ The Saint-Petersburg Branch of the S.N. Fyodorov Eye Microsurgery Federal State Institution, Saint-Petersburg;

² The S.M. Kirov Military Medical Academy, the Department of Ophthalmology, Saint-Petersburg;

³ The I.I. Mechnikov Federal North-West State Medical University, Saint-Petersburg

Actuality. Von Hippel-Lindau disease is a rare autosomal dominant multi-systemic disease, characterized by the presence of vascular formations (angiomas) of different localization. Treatment of severe forms of ophthalmic manifestations of this disease involves the implementation of a pars plana

vitrectomy to eliminate retinal detachment, however, the methods of impact on angiomatous nodes during vitrectomy may be different. Endo-thermotherapy (Endo-TT) can be a suitable method for «devitalizing» the nodes during vitrectomy in the treatment of severe forms of von Hippel-Lindau disease.

Purpose. To study the efficacy of Endo-TT with angiomas and feeding vessels during vitrectomy in the treatment of retinal detachment complicated by proliferative vitreoretinopathy (PVR) in von Hippel-Lindau disease.

Material and methods. Vitrectomy was performed in combination with Endo-TT in 5 eyes (5 patients) with retinal detachment and PVR in Hippel-Lindau disease.

Results. A complete retinal attachment was observed in 4 cases in the early and late postoperative period. A relapse of the lower retinal detachment occurred during of a silicone tamponade in one case. Considering the stabilization of intraocular pressure, the calm state of the eye, the lack of prospects for improving vision due to the initially severe condition of the eye, it was decided to refuse a further surgical

treatment. The second eye of this patient was preserved sighted, with high visual functions due to timely diagnosis and conduct of transpupillary thermotherapy.

Conclusion. Vitrectomy in combination with Endo-TT is an effective method for treatment of retinal detachment and PVR in von Hippel-Lindau disease in severe forms. Early detection and treatment of mild forms of the disease is necessary to maintain high visual functions and a high quality of life.

Key words: Hippel-Lindau syndrome, endo-thermotherapy, retinal detachment, PVR, angioma. ■

No author has a financial or proprietary interest in any material or method mentioned.

Fyodorov Journal of Ophthalmic Surgery.– 2018.– No. 3.– P. 46–50.

АКТУАЛЬНОСТЬ

Болезнь Гиппеля-Линдау – редкое аутосомно-доминантное мультисистемное заболевание, характеризующееся наличием сосудистых образований (ангиом) различной локализации. Частота встречаемости 1:36000. Характеризуется мутацией в гене VHL, пенетрантность к 60 годам составляет 90% [5, 15].

В 49-85% случаев заболевание начинается с глазных проявлений. Ретинальные ангиомы, которые существуют с рождения, увеличиваются в размерах, происходит утолщение их питающих сосудов. Появляется трансудат в зоне ангиомы, который вызывает отслойку нейроэпителия сетчатки. При отсутствии своевременного лечения развивается витреоретинальная пролиферация, формирование тракций, шварт и ретинальных разрывов. Заболевание переходит в терминальную фазу, что грозит развитием неоваскулярной глаукомы или субатрофией глазного яблока.

Лечение: при отсутствии выраженной витреоретинальной пролиферации лазерное и криолечение остаются эффективными методами [1, 2, 7, 11, 14, 16]. При этом для лазерного лечения наиболее предпочтительно использовать низкие мощности с длительной экспозицией лазеров красного и ближнего инфракрасного диапазона, так как их излучение глубоко и равномерно проникает в сосудистые структуры, что очень важно для работы с объем-

ными образованиями. Кроме этого, данный вид излучения наиболее эффективен при недостаточной прозрачности оптических сред [1, 13].

Брахитерапия, транспупиллярная термотерапия, фотодинамическая терапия эффективны в лечении более крупных ангиом [7, 13]. Однако при развитии отслойки сетчатки и ПВР данные методы малоэффективны и не могут привести к прилеганию сетчатки. В таких случаях требуется интраокулярная хирургия.

Витрэктомия является наиболее эффективным методом борьбы с ПВР при отслойке сетчатки [10, 12], однако если техника витрэктомии и тампонады стекловидной камеры хорошо известны, то вопросы подавления ангиоматозных узлов являются в меньшей степени изученными. При синдроме Гиппеля-Линдау и наличии внутриглазных образований техника витрэктомии усложняется: необходимо устранить основу для рецидивов путем «девитализации» сосудов и сосудистых новообразований [3, 4, 8, 9, 10, 17].

Johnson M.W et al. показали эффективность диатермии ангиом при витрэктомии [10]. Gaudric A. et al. во время витрэктомии применяли как эндорезекцию ангиом на 9 глазах, так и лазеркоагуляцию, в том числе в сочетании с криопексией на 14 глазах [9]. Лечение пациентов обеих групп имело успех.

Farah M.E. применил интраоперационное наложение лигатуры на питающий сосуд в ходе витрэктомии у одного пациента. Ангиоматозный узел уменьшился в размерах, однако вскоре появилось два новых

питающих сосуда, что потребовало дополнительного лазерного лечения [8]. Сидорова Ю.А., Белый Ю.А., Терещенко А.В. успешно применили интраокулярную фотодинамическую терапию на одном пациенте [3]. При этом возобновления активности ангиоматозного узла не наблюдалось. Интраоперационная эндорезекция больших ангиом является радикальным и эффективным методом как лечения, так и дифференциальной диагностики с вазопротрофическими опухолями [17]. Уманец Н.Н. с соавт. предложил высокочастотную электросварку биологических тканей для обеспечения гемостаза в ходе эндорезекции внутриглазных новообразований [4].

ЭндоТТ может быть наиболее подходящим методом борьбы с ангиоматозными узлами в ходе витрэктомии, так как объединяет в себе малую травматичность, способность вызвать бескровный объемный некроз узлов и крупных сосудов, отсутствие необходимости ретинотомии, техника ее является не сложной.

ЦЕЛЬ

Изучить эффективность витрэктомии в сочетании с эндотермотерапией (ЭндоТТ) ангиом и питающих сосу-

Для корреспонденции:

Жоголев Константин Сергеевич, аспирант
ORCID ID: 0000-0002-4547-4117
E-mail:ksjogolev@rambler.ru

Таблица 1

Ранние и отдаленные результаты хирургического лечения

Table 1

Early and long-term results of surgical treatment

| Пол, возраст Gender, age | Vis до лечения Vis pre-op. | Vis после лечения Vis post-op. | Срок наблюдения, лет Follow-up period, years | Осложнения и повторные вмешательства Complications and reoperations | Отдаленные результаты Long term results | Пол, возраст Gender, age |
|-----------------------------|-------------------------------|-----------------------------------|---|---|---|-----------------------------|
| Ж, Female, 17 лет/years | Pr. I. incerta | 0,04 | 10 | Нет No | Сохранение функций Functions preservations | Ж, Female, 17 лет/years |
| М, Male, 35 лет/years | 0,01 | 0,1 | 5 | Нижняя отслойка сетчатки в раннем послеоперационном периоде Lower retinal detachment in the early postoperative period | Pr. I. incertae | М, Male, 35 лет/years |
| Ж, Female, 24 года/years | 0,08 | 0,5 | 7 | Нет No | Сохранение функций Functions preservations | Ж, Female, 24 года/years |
| Ж, Female, 36 лет/years | 0,01 | 0,08 | 1 | Нет No | Сохранение функций Functions preservations | Ж, Female, 36 лет/years |
| Ж, Female, 27 лет/years | 0,01 | 0,2 | 2 | Нет No | Сохранение функций Functions preservations | Ж, Female, 27 лет/years |

дов в ходе витрэктомии в лечении отслойки сетчатки, осложненной пролиферативной витреоретинопатией (ПВР) при синдроме Гиппеля-Линдау.

МАТЕРИАЛ И МЕТОДЫ

Было пролечено 5 глаз (5 пациентов) в возрасте от 17 до 35 лет. Срок наблюдения составил 2-12 лет. Хирургическое лечение производили на базе Санкт-Петербургского филиала МНТК «Микрохирургия глаза» и клиники офтальмологии Военно-медицинской академии им. С.М. Кирова. Всем было выполнено стандартное офтальмологическое обследование, включающее визометрию, тонометрию, периметрию, осмотр врача-офтальмолога, а также дополнительные обследования: В-сканирование, фотоконтроль глазного дна. Состояние пораженных глаз всех пациентов было тяжелым: имела место тотальная отслойка сетчатки, а также ангиомы большого размера (3 мм и более) (рис. 1а, 2а-в). Всем пациентам был выставлен диагноз: «Тотальная отслойка сетчатки. ПВР С тип 2-4. Синдром Гиппеля-Линдау», произведена витрэктомия в сочетании с ЭндоТТ.

Лечение производили в условиях стационара по следующей технологии: выполняли тотальную витрэктомию с обязательным отделением и удалением задней гиаловидной мембраны. Производили замену жидкости на ПФОС, дренировали субретинальную жидкость и выполняли максимальное расправление сетчатки. На одном глазу, ввиду выраженных пролиферативных изменений (С-ant. тип 4), выполнили круговое вдавление склеры. После этого выполняли термотерапию ангиом, а также питающих сосудов диодным лазером ближнего инфракрасного диапазона ($\lambda=810$ мкм). Мощность излучения составляла 0,5-0,75 Вт, экспозиция до 60 с. на поле. Диаметр пятна излучения регулировался путем изменения расстояния от эндозонда до обрабатываемой ткани от 1,0 до 2,0 мм. Расчетная плотность мощности составила от 0,2 до 0,35 Вт. Критерием достаточности экспозиции на одно поле воздействия служило достижение серо-белого цвета поверхности сосудистого образования и окружающих тканей глазного дна шириной до 1 мм в течение 10-15 с. При значительном побелении участков глазного дна, соседствующих с сосудистыми образо-

ваниями, лазерное воздействие прекращали, чтобы не допустить разрыва тканей вследствие парообразования. Таким образом не допускали передозировки мощности и появления «эффекта щелчка». При обработке питающих сосудов добивались прекращения кровотока и запустевания дистальных отделов артерий. После воздействия на них проводили гипотонический тест путем снижения ирригационного потока BSS в витреальную полость для оценки качества термообработки. Для обработки труднодоступных участков ангиом и питающих сосудов производили склеропрессию в необходимой проекции. После завершения термотерапии выполняли замену ПФОС на силиконовое масло или газо-воздушную смесь, удаление портов и ушивание ран.

РЕЗУЛЬТАТЫ

Во время проведения ЭндоТТ во всех наблюдениях удалось добиться побледнения ангиом и питающих сосудов в пределах здоровых тканей. В двух случаях имело место появление микрогеморрагий вблизи патологической сосудистой тка-

ни без видимых механических разрывов. У остальных пациентов, кроме побледнения, дополнительных повреждений не было. В результате хирургического лечения у всех 5 пациентов удалось добиться полного прилегания сетчатки и улучшения зрительных функций (табл.).

После хирургического лечения наблюдали полное запускание питающих сосудов начиная с места лазерного воздействия. Ангиоматозные узлы постепенно уменьшались в размерах, атрофировались, что в итоге приводило к формированию пресклеральной фиброзной ткани. У четырех пациентов не наблюдали возобновления активности ангиом, силиконовое масло было удалено через 2-6 мес. (рис. 1б, 2г). У одного пациента произошел рецидив нижней отслойки сетчатки на фоне нейропатии вследствие прогрессирования витреоретинальной пролиферации. Учитывая стабилизацию внутриглазного давления, спокойное состояние глаза, силиконовую тампонаду, отсутствие перспектив улучшения зрения ввиду исходно тяжелого состояния от дальнейшего хирургического лечения было решено отказаться. Вторым глазом этого пациента удалось сохранить зрячим с высокими зрительными функциями благодаря своевременной диагностике и проведению транспупиллярной термотерапии.

ОБСУЖДЕНИЕ

Хирургическое лечение отслойки сетчатки и ПВР при синдроме Гиппеля-Линдау показывает неплохие результаты и позволяет сохранить глаз и восстановить предметное зрение, однако, прежде всего, необходимо помнить о том, что ранняя диагностика и своевременное адекватное лечение позволяют вовремя остановить рост ангиоматозных узлов, избежать развития отслойки сетчатки, тяжелого хирургического вмешательства и сохранить высокие зрительные функции.

Остается дискуссионным вопрос об объеме планируемого витреоретинального вмешательства. При выполнении поверхностной эндолазеркоагуляции удается добиться регресса новообразований небольшого размера, однако чаще такой объ-

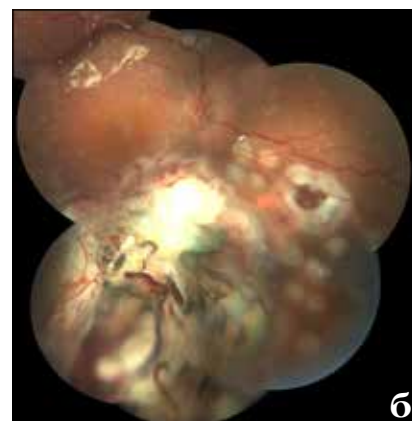
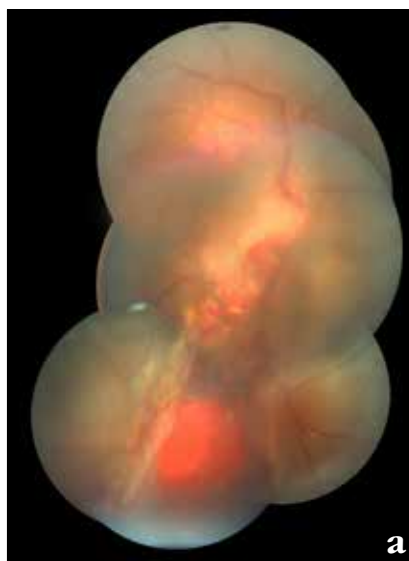

Рис. 1. Глазное дно пациента № 3: а) до лечения, б) на следующий день после лечения

Fig. 1. The fundus of the patient No.3: a) pre-treatment, b) next day after treatment

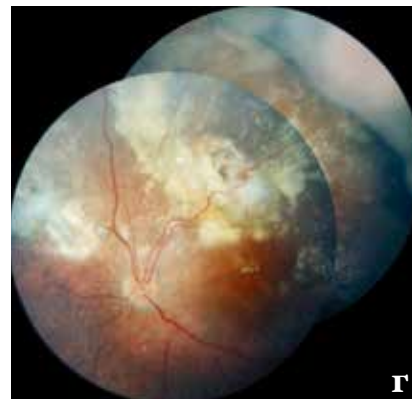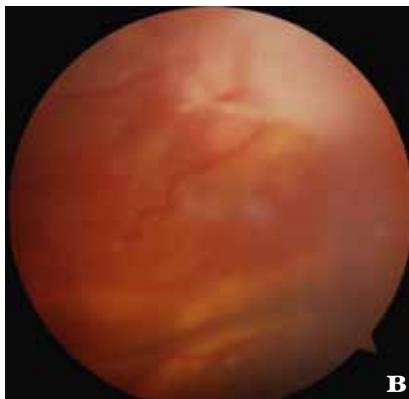
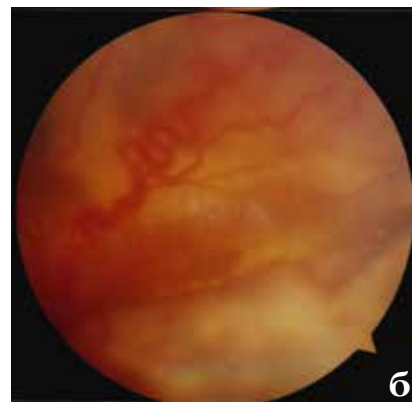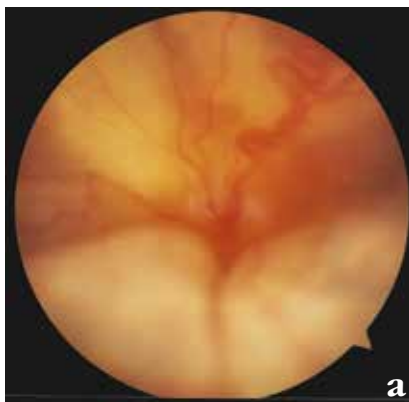


Рис. 2. Глазное дно пациента № 1: а-в) до лечения, г) через 1 год после лечения

Fig. 2. The fundus of the patient No.1: a-c) before treatment, d) 1 year after treatment

ем оказывается недостаточным, и это может привести к росту этого узла и рецидиву отслойки [11]. Эндорезекция ангиомы является наиболее радикальным, хотя и травматичным методом. Этот метод может применяться при больших размерах ангиоматозного узла, но он предпо-

лагает ретиноматию, что повышает риски развития рецидивов отслойки сетчатки и требует обязательной тампонады силиконовым маслом. Кроме этого ход операции может осложниться неконтролируемым кровотечением и требует от хирурга большой квалификации [4].

ЭндоТТ эффективна там, где выполнение траспуиллярной термотерапии уже невозможно с хорошей эффективностью из-за следующих проблем: 1. Значительных размеров новообразования. 2. Помутнений оптических сред (катаракты, помутнений стекловидного тела). 3. Субретинальной транссудации. В ходе хирургии возможно устранить помутнения в хрусталике и стекловидном теле, предварительно приложить и расправить сетчатку с помощью ПФОС, выбрать оптимальное расстояние от эндозонда до новообразования. Кроме этого, метод позволяет работать на крайней периферии, в том числе с применением методов склеропрессии.

При достаточном объеме витреоретинального вмешательства происходит стабилизация процесса, однако возможны рецидивы отслойки сетчатки как при возобновлении транссудативной активности старых узлов, так и при появлении новых, что требует наблюдения. Кроме этого причиной рецидива может быть новый ретинальный разрыв.

При Болезни Гиппеля-Линдау, осложненной отслойкой сетчатки, часто на первый план выходит проблема качества жизни пациента – ведь нередко пациент приходит для спасения единственного глаза. В наших наблюдениях это имело место в двух

случаях, и предметное зрение было восстановлено у обоих пациентов. В этом случае на хирурга возлагается двойная ответственность.

ВЫВОД

Витреэктомия в сочетании с ЭндоТТ является эффективным методом для лечения отслойки сетчатки и ПВР при синдроме Гиппеля-Линдау в далеко зашедших формах. Необходимо раннее выявление и лечение легких форм данного заболевания для сохранения высоких зрительных функций и высокого качества жизни.

ЛИТЕРАТУРА

1. Бойко Э.В. Лазеры в офтальмологии: теоретические и практические основы: Учеб. пособие. – СПб: Военно-медицинская академия, 2004. – С. 3-39.
2. Магарамов Д.А. Опыт лазерного лечения хориоретинальных сосудистых новообразований в желтом спектре излучения (577 нм) // Новое в офтальмологии. – 2011. – № 3. – С. 43-46.
3. Сидорова Ю.А., Белый Ю.А., Терещенко А.В. Интраокулярная фотодинамическая терапия в лечении ангиоматоза сетчатки при проведении витреоретинальных вмешательств (клинический случай) // Современные технологии в офтальмологии. – 2014. – Вып. 1. – С. 95-96.
4. Уманец Н.Н., Лакиза А.В. Применение высокочастотной электросварки биологических тканей для гемостаза при эндорезекции гемангиомы в ходе витреэктомии у пациентов с синдромом Гиппеля-Линдау // Таврический медико-биологический вестник. – 2013. – Т. 16, № 3. – Ч. 2 (63). – С. 145-148.
5. Шадрин Ф.Е., Рахманов В.В., Шкляров Е.Б., Григорьева Н.Н. Болезнь Гиппеля-Линдау // Офтальмологические ведомости. – 2008. – Т. 1, № 2. – С. 70-75.

6. Basel T. Bähr A. A case of von Hippel-Lindau disease with exudative maculopathy // Oman J. Ophthalmol. – 2009. – Vol. 2 (2). – P. 82-85.
7. Bornfeld N., Kreusel K.M. Capillary hemangioma of the retina in cases of von Hippel-Lindau syndrome. New therapeutic directions // Ophthalmologie. – 2007. – Vol. 104 (2). – P. 114-118.
8. Farah M.E., Uno F., Hfling-Lima A.L., Morales P.H. et al. Transretinal feeder vessel ligation in von Hippel-Lindau disease // Eur. J. Ophthalmol. – 2001. – Vol. 11, № 4. – P. 386-388.
9. Gaudric A., Krivosic V., Duguid G., Massin P. et al. Vitreoretinal surgery for severe retinal capillary hemangiomas in von hippel-lindau disease // Ophthalmology. – 2011. – Vol. 118 (3), № 1. – P. 142-149.
10. Johnson M.W., Flynn Jr.H.W., Gass J.D. Pars plana vitrectomy and direct diathermy for complications of multiple retinal angiomatosis // Ophthalmic Surg. – 1992. – Vol. 23. – P. 47-50.
11. Lincoff H., McLean J., Long R. The cryosurgical treatment of intraocular tumors // Am. J. Ophthalmol. – 1967. – Vol. 63. – P. 389-399.
12. McDonald H.R., Schatz H., Johnson R.N. Vitrectomy in eyes with peripheral retinal angiomatosis associated with traction macular detachment // Ophthalmology. – 1996. – Vol. 103, № 2. – P. 329-335.
13. Parmar D.N., Mireskandari K., McHugh D. Transpupillary thermotherapy for retinal capillary hemangioma in von Hippel-Lindau disease // Ophthalmic Surg. Lasers. – 2000. – Vol. 31, № 4. – P. 334-336.
14. Schmidt D., Natt E., Neumann H.P. Long-term results of laser treatment for retinal angiomatosis in von Hippel-Lindau disease // Eur. J. Med. Res. – 2000. – Vol. 5. – P. 47-58.
15. Toy B.C., Agrón E., Nigam D., Emily Y. et al. Longitudinal Analysis of Retinal Hemangioblastomatosis and Visual Function in Ocular von Hippel-Lindau Disease // Ophthalmology. – 2012. – Vol. 119. – P. 2622-2630.
16. Welch R.B. Von Hippel-Lindau disease the recognition and treatment of early angiomatosis retinae and the use of cryosurgery as an adjunct to therapy // Trans. Am. Ophthalmol. Soc. – 1970. – Vol. 68. – P. 367-424.
17. Yeh S., Wilson D.J. Pars plana vitrectomy and endoresection of a retinal vasoproliferative tumor // Arch. Ophthalmol. – 2010. – Vol. 128, № 9. – P. 1196-1199. – DOI: 10.1001/archophthol.2010.194.

Поступила 20.12.2017

КНИГИ



Коровников Р.И.

ОЧЕРКИ ИЗ ИСТОРИИ ОФТАЛЬМОЛОГИИ

Коровников Р.И. Очерки из истории офтальмологии. – СПб: Русская коллекция, 2018. – 384 с.

В книге отражены интересные моменты из истории офтальмологии и значимые события в жизни и деятельности более 500 офтальмологов прошлых веков, а также кратко сообщено о знаменитых художниках, писателях, музыкантах, политических и государственных деятелях, имевших проблемы со зрением. Возможно, о многих этих персонах и событиях в их жизни читатели узнают впервые. Книга представит интерес для практикующих врачей-офтальмологов, преподавателей, аспирантов, ординаторов и студентов медицинских вузов.