

## PRESENTACIÓN DE CASO

# Aplicación de suturas compresivas de Hayman ante hemorragia obstétrica postparto. Presentación de un caso

## Application of Hayman Compression Sutures to Postpartum Obstetric Hemorrhage. Presentation of a Case

Yoan Hernández Cabrera<sup>1</sup> Lisbet Cepero Águila<sup>1</sup> Marioly Ruiz Hernández<sup>2</sup>

<sup>1</sup> Hospital General Universitario Dr. Gustavo Aldereguía Lima, Cienfuegos, Cienfuegos, Cuba, CP: 55100

<sup>2</sup> Hospital Pediátrico Universitario Paquito González Cueto, Cienfuegos, Cienfuegos, Cuba, CP: 55100

### Cómo citar este artículo:

Hernández-Cabrera Y, Cepero-Águila L, Ruiz-Hernández M. Aplicación de suturas compresivas de Hayman ante hemorragia obstétrica postparto. Presentación de un caso. **Medisur** [revista en Internet]. 2017 [citado 2018 Nov 7]; 15(2):[aprox. 4 p.]. Disponible en: <http://www.medisur.sld.cu/index.php/medisur/article/view/3378>

### Resumen

La hemorragia posparto está relacionada con una elevada morbilidad perinatal. Las medidas generales ante la hemorragia, en muchas ocasiones no logran ser suficientes para detener el sangrado, haciéndose necesaria la intervención quirúrgica. Se presenta el caso de una gestante con 39,1 semanas, nulípara, adolescente, atendida en el Hospital Gustavo Aldereguía Lima, de Cienfuegos, a la que se indujo el parto por rotura prematura de membranas, que evolucionó hacia la fase activa del parto, por lo que se decidió realizar cesárea con diagnóstico de desproporción céfalo pélvica. Luego de extraer recién nacido femenino con peso de 4050 g, se constató hemorragia obstétrica mayor por atonía uterina, que requirió cirugía conservadora de útero mediante suturas compresivas de Hayman. Este artículo tiene el objetivo de exponer el informe del primer caso en que se aplicaron las suturas compresivas de Hayman ante hemorragia obstétrica postparto en la provincia.

**Palabras clave:** Hemorragia posparto, técnicas de sutura, trabajo de parto inducido

### Abstract

Postpartum haemorrhage is associated with high perinatal morbidity and mortality. General measures in the presence of hemorrhage, in many cases are not enough to stop bleeding and surgical intervention is necessary. This a case presentation of a pregnant adolescent with 39.1 weeks, nulliparous, attended at the Hospital Gustavo Aldereguía Lima, Cienfuegos, who was induced by premature membranes rupture. She evolved towards active phase of labor, so it was decided to perform cesarean section with a diagnosis of pelvic cephalic disproportion. After extracting a female newborn weighing 4050 g, major obstetric haemorrhage due to uterine atony was found, requiring conservative uterine surgery using Hayman's compressive sutures. This article is aimed at presenting the first case in which Hayman's compressive sutures were applied to postpartum obstetric haemorrhage in the province.

**Key words:** Postpartum hemorrhage, suture techniques, labor, induced

**Aprobado: 2017-01-12 13:59:03**

**Correspondencia:** Yoan Hernández Cabrera. Hospital General Universitario Dr. Gustavo Aldereguía Lima. Cienfuegos. [yoan.hernandez@gal.sld.cu](mailto:yoan.hernandez@gal.sld.cu)

## INTRODUCCIÓN

La hemorragia durante la gestación está relacionada con la morbilidad y mortalidad perinatales. La Organización Mundial de la Salud (OMS) describe la hemorragia obstétrica mayor como cualquier sangramiento del período gestacional o puerperio (hasta seis semanas), con independencia del tiempo de gestación, la cantidad estimada, el modo del parto, el valor del hematocrito y la necesidad de transfundir, que se acompañe de signos clínicos de hipoperfusión periférica aguda.<sup>1</sup>

Las complicaciones asociadas a la hemorragia obstétrica posparto (HOP) no ocurren debido a la pérdida sanguínea, sino a maniobras inefectivas para detener el sangrado, lo cual podría evitarse si se realizaran de manera adecuada su prevención y tratamiento oportuno. Medidas generales de resucitación tales como: el masaje uterino, el uso profiláctico de agentes uterotónicos, el manejo activo del alumbramiento y la reposición volumétrica, han constituido las piedras angulares en el manejo intensivo de la HPP. Estas, a pesar de ser realizadas por profesionales competentes, con habilidades demostradas y adheridos a las mejores prácticas clínicas, en muchas ocasiones no logran detener el sangrado, haciéndose necesaria la intervención quirúrgica.<sup>2,3</sup>

El manejo quirúrgico conservador de útero constituye una alternativa terapéutica útil en la HOP, ya que reduce la hemorragia en más del 50 % de los casos, así como el riesgo de morbilidad obstétrica, además de que permite conservar la fertilidad. Se describen en la literatura médica como las más comunes, las medidas compresivas intrauterinas mediante el taponamiento con balón o compresas, la realización de suturas compresivas (B-Lynch, B-Lynch-Marasinghe, Hayman-Arulkumaran, Ho-Cho, Mehmet Mutlu Meydanli, puntos compresivos en U y la combinación de estas técnicas), las ligaduras o devascularizaciones arteriales y la embolización arterial.<sup>4-6</sup>

Las suturas compresivas utilizan la tensión quirúrgica mantenida del útero para controlar el sangrado. Un buen indicio previo a la utilización de estas técnicas, es la comprobación del cese del sangrado con la compresión bimanual del útero a cielo abierto. La primera técnica de compresión uterina fue descrita por Lynch en 1997; desde entonces, se han modificado y creado otras similares, siguiendo el principio de

mejoría de la atonía por la compresión uterina. La variante descrita por Hayman Arulkumaran logra iguales resultados, con una técnica más sencilla y beneficios superiores para la paciente.<sup>7</sup>

Estas técnicas quirúrgicas se introdujeron en Cuba en el año 2016. En ese mismo año se comenzaron a utilizar en los servicios obstétricos de Cienfuegos. Este artículo tiene el objetivo de exponer el informe del primer caso en que se aplicaron las suturas compresivas de Hayman ante hemorragia obstétrica postparto en la provincia.

## PRESENTACIÓN DEL CASO

Se presenta el caso de una gestante de 39,1 semanas, de 18 años de edad, con historia obstétrica de gesta 1 partos 0, abortos 0, que ingresó al servicio de partos y parto con diagnóstico de rotura prematura de membranas (RPM) de más de 24 horas de evolución para interrupción del embarazo mediante la inducción con oxitocina.

Valoración de riesgo materno fetal: paciente nulípara, adolescente, con anemia moderada (9.8 g/l), baja talla (1,45 cm) y ganancia exagerada de peso (14 Kg).

El examen físico reveló como datos positivos: bioparámetros en límites normales, útero grávido con altura uterina de 38 cm, presentación cefálica alta, dorso izquierdo, movimientos fetales referidos, tono uterino normal y frecuencia cardíaca fetal de 144 latidos por minutos; al tacto vaginal se constató un puntaje de seis según índice de Bishop, así como la salida de líquido amniótico claro, no fétido ni caliente, por el orificio cervical externo.

Durante la inducción del parto, tanto la madre como el feto, mantuvieron un estado adecuado, y el patrón contráctil se mostró en correspondencia con la etapa del proceso inductivo. A las ocho horas del comienzo de la inducción, inició la fase activa del parto con 4cm de dilatación, sin cambios en las características del líquido amniótico y con la presentación en primer plano de Hodge. Luego presentó dos eventos de polisistolia (6 contracciones/10min) que fueron resueltos con tocolisis.

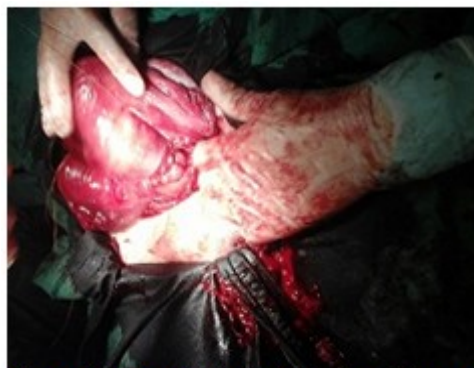Una reevaluación de las características cervicales, informó del progreso adecuado de la dilatación (7cm), y del no descenso de la presentación, con signos evidentes de lucha de la presentación

fetal con la pelvis materna; líquido amniótico meconial verde fluido, por lo que se decidió suspender vía transpélvica del parto y realizar cesárea con el diagnóstico de desproporción céfalo pélvica.

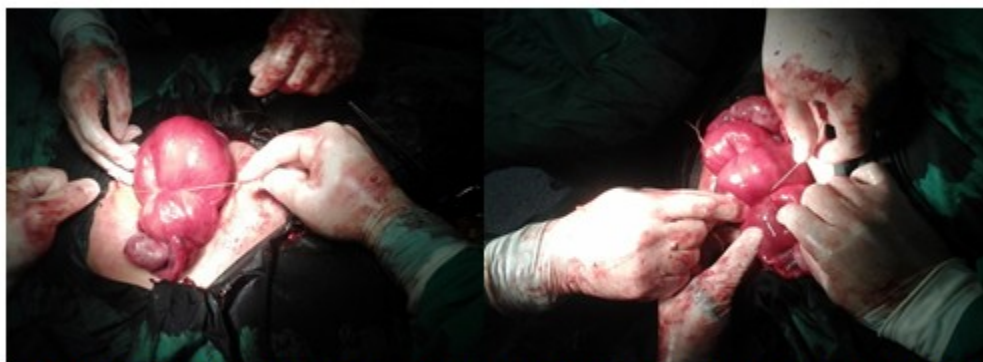Se extrajo recién nacido femenino con test de Apgar 8/9 y peso de 4050 g. Se constató hemorragia obstétrica mayor por atonía uterina, que no se resolvió con medicamentos oxitócicos (pérdida aproximada del 30 % de la volemia). Se decidió entonces llevar a cabo la cirugía conservadora de útero mediante suturas compresivas de Hayman (Figuras 1, 2 y 3). En el propio acto quirúrgico se realizó reposición volumétrica con cristaloides y glóbulos según cálculos estimados del presupuesto mínimo inicial. Se logró contractilidad uterina y disminución del sangrado. Finalizó el procedimiento sin otras complicaciones, y luego de alcanzar la estabilidad hemodinámica de la paciente, esta fue trasladada a Unidad de Cuidados Intensivos Polivalentes, para mejor seguimiento de su condición.

La evolución clínica de la puerpera fue

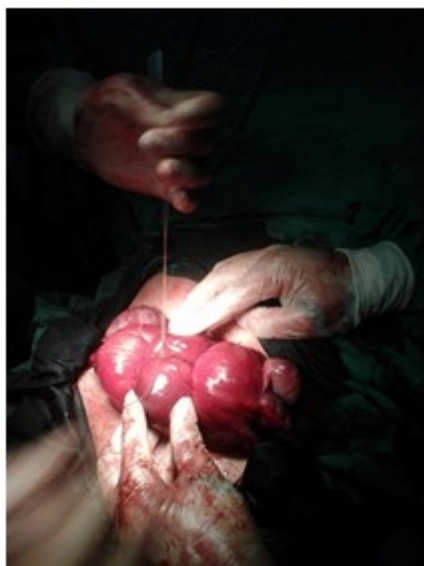
satisfactoria. Se indicó profilaxis antimicrobiana de amplio espectro y de la enfermedad trombo embólica. La paciente fue egresada diez días después del parto, con una involución puerperal adecuada y sin otras complicaciones.



**Figura 1.** Se realizó transfixión desde la cara anterior a la posterior del segmento inferior uterino a 3 centímetros por debajo de la histerotomía y a 4 centímetros del borde lateral del útero.



**Figura 2.** Tracción gentil de las suturas. Los extremos derecho e izquierdo se anudan en el fondo uterino de manera independiente.



**Figura 3.** Se anudan ambos extremos de las suturas en el centro del fondo uterino para evitar el deslizamiento de estas lateralmente, una vez disminuido el tamaño del útero.

## DISCUSIÓN

La hemorragia obstétrica mayor puede ocurrir antes del parto, causada por rotura uterina, placenta previa y desprendimiento prematuro de la placenta normo inserta; o bien en el posparto, donde se clasifica en temprana o tardía. La primera, también llamada inmediata, supone la pérdida sanguínea de 500 ml o más, originada en el canal de parto, dentro de las 24 horas posteriores al parto. Se debe generalmente a alteraciones con el tono uterino (atonía uterina en el 70 % de los casos), traumatismos del canal blando del parto (20 % de los casos), retención de la placenta o parte de esta (9 %) y a trastornos de la coagulación (1 %). La HOP tardía o secundaria, se refiere al sangrado anormal o excesivo que puede ocurrir entre las primeras 24 horas posteriores al parto y el final del puerperio (42 días), correspondiéndose generalmente con endometritis, endomiometritis y retención de restos ovulares.<sup>2</sup>

En el caso presentado la hemorragia obstétrica se diagnosticó en el posparto inmediato, luego del alumbramiento, a cielo abierto durante la cesárea, con una pérdida aproximada del 30 % de la volemia total y con repercusión hemodinámica. La causa de la HOP fue la atonía

uterina; también existían otros factores de riesgos prenatales y anteparto: anemia moderada, peso fetal estimado de más de 4000g, baja talla materna, uso de oxitocina en la inducción del parto, agotamiento de la fibra muscular uterina (eventos de polisistolia), progresión rápida hacia la fase activa del parto, la presencia de conflicto mecánico y finalmente el riesgo incrementado de la operación cesárea. La edad materna (adolescente de 18 años), la paridad no satisfecha y la cuantía del sangrado, fueron los elementos considerados en la decisión de realizar técnicas quirúrgicas conservadora del útero, al ser insuficiente el tratamiento médico convencional de la atonía uterina.

En la literatura especializada hay 17 artículos publicados, con un total de 46 casos de pacientes con hemorragia posparto precoz grave, que fueron tratados con éxito mediante las suturas compresivas de útero, siendo la más difundida la técnica de B-Lynch. Se estima que alrededor de 1800 casos han sido llevados a cabo en todo el mundo, con muy baja incidencia de fracaso de la técnica, lo que se ha atribuido indistintamente al retraso en la aplicación, al síndrome de la coagulación intravascular diseminada, a la falta de tensión o a la aplicación incorrecta de la sutura.<sup>7,8</sup>

Arulkumaran, Hayman y colaboradores publicaron en el año 2002 una nueva técnica de sutura compresiva basada en la técnica de B-Lynch con algunas modificaciones para hacerla más sencilla, siendo la más recomendada cuando las condiciones obstétricas lo permiten. El estudio inicial se realizó en 11 casos, en los que se logró disminuir el sangrado uterino y conservar la fertilidad.<sup>9</sup> Marasinghe y colaboradores, aplicaron tratamiento quirúrgico al 84,6 % de las pacientes que presentaron HOP, y la sutura compresiva de Hayman fue el método más utilizado para controlar la atonía uterina (77,3 %), sin complicaciones en el 61,5 %.<sup>10</sup>

La selección y realización de los diferentes procedimientos quirúrgicos conservadores del útero ante la HOP, están en dependencia de la disponibilidad de medios para realizarlas, así como del conocimiento y la experiencia del equipo médico que interviene en la solución de la complicación obstétrica. Por estas razones se decide realizar la técnica descrita por Hayman Arulkumaran, la cual ofrece ventajas en relación al resto de las descritas, ya que además de ser una técnica sencilla, requiere de menor tiempo quirúrgico, menor agresión uterina y permite la

estabilización hemodinámica de la paciente en caso de requerir otro tipo de tratamiento (conservador o radical).

En el caso presentado, la cirugía conservadora del útero mediante suturas compresivas de Hayman-Arulkumaran, demostró su efectividad como medida terapéutica útil ante la HOP causada por atonía uterina. Con la aplicación de estas técnicas se logró la contractilidad de la fibra muscular uterina, estabilidad hemodinámica y disminución de la hemorragia obstétrica.

## REFERENCIAS BIBLIOGRÁFICAS

1. Organización Mundial de la Salud. Recomendaciones de la OMS para la prevención y el tratamiento de la hemorragia posparto [Internet]. Ginebra: OMS; 2014. [ cited 19 Abr 2016 ] Available from: [http://apps.who.int/iris/bitstream/10665/141472/1/9789243548500\\_spa.pdf](http://apps.who.int/iris/bitstream/10665/141472/1/9789243548500_spa.pdf).
2. Qureshi Z, Lubano K. Momento de la administración de agentes uterotónicos profilácticos para el alumbramiento después de parto vaginal [Internet]. Ginebra: OMS; 2011. [ cited 19 Abr 2016 ] Available from: <https://extranet.who.int/rhl/es/topics/pregnancy-and-childbirth/care-during-childbirth/care-during-labor-3rd-stage-4>.
3. Nápoles Méndez D. Consideraciones prácticas sobre la hemorragia en el periparto. Medisan [revista en Internet]. 2012 [ cited 20 Jul 2016 ] ; 16 (7): [aprox. 30p]. Available from: [http://scielo.sld.cu/scielo.php?script=sci\\_arttext&pid=S1029-30192012000700013&lng=es](http://scielo.sld.cu/scielo.php?script=sci_arttext&pid=S1029-30192012000700013&lng=es).
4. Mostfa AA, Zaitoun MM. Safety pin suture for management of atonic postpartum hemorrhage. ISRN Obstet Gynecol. 2012 ; 2012: 405-795.
5. Edhi MM, Aslam HM, Naqvi Z, Hashmi H. Postpartum hemorrhage: causes and management. BMC Res Notes. 2013 ; 6: 236.
6. Belfort AM et al. Overview of postpartum hemorrhage. Base de datos Uptodate. 2013 Nov
7. B-Lynch C, Coker A, Lawal AH, Abu J, Cowen MJ. The B-Lynch surgical technique for the control of massive postpartum haemorrhage: an alternative to hysterectomy? Five cases reported. Br J Obstet Gynecol. 1997 ; 104 (3): 372-5.
8. Price N, B-Lynch C. Technical description of the B-Lynch Brace Suture for treatment of massive postpartum hemorrhage and review of published cases. Int J Fertil Womens Med. 2005 ; 50 (4): 148-63.
9. Hayman R, Arulkumaran S, Steer PJ. Uterine compression sutures: surgical management of postpartum hemorrhage. Obstet Gynecol. 2002 ; 99 (3): 502-6.
10. Marasinghe JP, Condous G, Seneviratne HR, Marasinghe U. Modified anchored B-Lynch uterine compression suture for post partum bleeding with uterine atony. Acta Obstet Gynecol Scand. 2011 ; 90 (3): 280-3.