



## ЭКСПЕРТНЫЙ СОВЕТ ПО ВОСПАЛИТЕЛЬНЫМ ЗАБОЛЕВАНИЯМ ГЛАЗА

УДК 617.735-002

## Случай двустороннего ненекротизирующего герпетического ретиноваскулита после перенесенной недиагностированной микоплазменной инфекции (атипичной пневмонии)

А.С. Обрубов, Е.В. Ширшова, И.Г. Бурденко, Е.Н. Панина, Л.В. Жежелева

*ГБУЗ «ГКБ им. С.П. Боткина Департамента здравоохранения г. Москвы» Филиал № 1 «Офтальмологический стационар», Москва*

## РЕФЕРАТ

В статье представлен клинический случай редкого двустороннего ненекротизирующего ретиноваскулита у пациентки после перенесенной недиагностированной микоплазменной инфекции (атипичной пневмонии). Представлена динамика заболевания, диагностика и результаты наблюдения в течение 3-х мес. после начала заболевания. Проведенное лечение позволило купировать инфекционный процесс со значительным повышением зрительных функций. Проведенное

обследование помогло восстановить клиническое течение заболевания. Формирующееся в результате заболевания ламеллярное макулярное отверстие, возможно, в будущем потребует проведение хирургического лечения.

**Ключевые слова:** ретиноваскулит, микоплазменная инфекция, герпес, цитомегаловирус, ламеллярное макулярное отверстие. ■

**Авторы не имеют финансовых или имущественных интересов в упомянутых материале и методах.**

Офтальмохирургия. – 2014. – № 4. – С. 101–108.

## ABSTRACT

### A case of bilateral non-necrotizing herpetic retinovasculitis after undiagnosed pneumonia caused by mycoplasma pneumoniae infection

A.S. Obrubov, E.V. Shirshova, I.G. Burdenko, E.N. Panina, L.V. Zhezheleva

*The S.P. Botkin Clinical City Hospital of the Moscow Health Department, Branch No. 1 «Ophthalmological Hospital», Moscow*

The article presents a case report of a rare bilateral non-necrotizing retinovasculitis in female patient after non-diagnosed mycoplasma pneumoniae infection (atypical pneumonia). The dynamics of the disease, diagnosis and monitoring results within 3 months after the onset of the disease are described. The performed treatment allowed to stop the infection with a significant improvement in visual functions. The results of undergo-

ing survey helped to reconstruct the clinical course of disease. Lamellar macular hole resulting from disease may require surgery in the future.

**Key words:** retinovasculitis, mycoplasma infection, herpes, cytomegalovirus, lamellar macular hole. ■

**No author has a financial or proprietary interest in any material or method mentioned.**

Ophthalmosurgery. – 2014. – No. 4. – P. 101–108.

В 1971 г. Urayama A. и соавт. сообщили о первых шести случаях предполагаемого некроза сетчатки и назвали их односторонним острым увеитом с периаартериитом и отслойкой сетчатки [11]. В Японии данное заболевание известно под названием увеита Кирисавы. Позже были описаны случаи двустороннего заболевания. Fisher D.J. с соавт. первыми ввели термин «синдром острого некроза сетчатки» в 1982 г. [4]. Лишь в 1994 г. Holland G. и Американское общество по изучению увеитов ввели четкие критерии заболевания [7]. В 1990 г. Forster D.J. с коллегами впервые описали другую форму некротизирующей герпетической ретинопатии – прогрессирующий некроз наружных слоев сетчатки [5]. Доказательство того, что причиной ретинита может быть цитомегаловирус (ЦМВ), было получено в 1964 г. [9]. ЦМВ-ретиниты описываются главным образом у пациентов с иммунодефицитами, чаще всего больных СПИДом (в том числе ятрогенные) или с врожденной инфекцией [10], однако встречаются и случаи у здоровых пациентов [3], с системными заболеваниями соединительной ткани [8]. Острый некроз сетчатки у взрослых связывают с вирусами герпеса 1 типа и герпес-зостера, тогда как у лиц моложе 25 лет его связывают с вирусом простого герпеса 2 типа [6]. Описаны случаи у пациентов с предшествующей герпетической инфекцией центральной нервной системы [2].

Случаи некротизирующих герпетических ретинопатий описаны впервые лишь в 2003 г. [1]. При этом отмечается, что часто они маскируют другие заболевания заднего отрезка глаза, такие как атипичные задние увеиты при болезни Бех-

чета, васкулиты сетчатки и хориоретинопатии «выстрел дробью». Чаще всего они двусторонние. В литературе описаны единичные случаи некротизирующих герпетических ретинопатий [1, 12], что не позволяет на сегодня сделать обобщающие выводы о частоте, этиологии, подходах к лечению и прогнозе у таких пациентов. Наш случай дополняет описание подобных пациентов. Отметим, что в литературе нами не найдено случаев герпетического ретинита или ретиноваскулита после перенесенной острой системной микоплазменной инфекции без предшествующего иммунодефицита.

Пациентка К., 60 лет, обратилась в Офтальмологическую клиническую больницу г. Москвы 11 сентября 2013 г. с жалобами на снижение зрения обоих глаз, больше слева.

Из анамнеза выяснилось, что ровно за месяц до обращения она вернулась в Москву с Кипра, где накануне возвращения отметила повышение температуры тела до 40°C. Лечилась самостоятельно без существенного эффекта около недели. Жалоб со стороны глаз не было. На фоне заболевания появлялась сыпь с нарастанием с ног до головы и последующим ее исчезновением в обратном порядке в течение 2-3 недель. 20 августа обратилась в частную клинику.

Из данных осмотра обращает внимание отсутствие увеличенных лимфоузлов и изменений со стороны суставов. Из патологических изменений: легкая гиперемия задней дужки зева носоглотки, на коже туловища и конечностей множественные пятнисто-петехиальные элементы, сухой налет на языке, отмечается увеличение печени +1 см. При этом отсутствие каких-либо субъективных ощущений, чистые слизи-

стые и свободное дыхание, патологии со стороны мочеполовой системы не выявлено. На момент обращения температура тела – 37,5°С, ЧДД – 16 в минуту, АД – 100/60 мм рт.ст., частота пульса – 80 ударов в минуту, ИМТ – 25,95.

Из анамнеза: курит около 10 сигарет в день, вдова, из перенесенных инфекций: ветряная оспа, коклюш, эпидемический паратиф, корь и коревая краснуха, хронические заболевания отрицает, в молодости гайморитомия по поводу гайморита, менопауза с 59 лет, двое родов, ненормированный рабочий день связан с нервными перегрузками при работе с людьми.

На УЗИ органов брюшной полости выявлены признаки диффузных изменений паренхимы печени и фиброзные изменения поджелудочной железы.

Из результатов лабораторного обследования: в клиническом анализе крови обращает внимание умеренный лейкоцитоз –  $12,3 \cdot 10^9/\text{л}$  с преобладанием нейтрофилов (78,3%), но без сдвига лейкоцитарной формулы, повышение СОЭ до 41 мм/ч, остальные показатели в пределах нормы.

В биохимическом анализе крови показатели электролитов ( $\text{K}^+$ ,  $\text{Na}^+$ ,  $\text{Cl}^-$ ) немного меньше нижней границы нормы (3,15, 132, 89,6 ммоль/л соответственно), обращает внимание повышение печеночных ферментов: АЛТ до 64 Ед/л, АСТ до 70 Ед/л, ГГТ до 54 Ед/л, кроме того отмечалось повышение ЛДГ до 927 Ед/л и глюкозы в крови до 6,9 ммоль/л. Повышение С-реактивного белка до 93,59 мг/л, ревматоидный фактор и АСЛ-О – отрицательные. Креатинин, щелочная фосфатаза, мочевая кислота, билирубин – в пределах нормы. Чувствительность к Тропонину Т – отрица-

### Для корреспонденции:

Обрубов Анатолий Сергеевич, канд. мед. наук, врач-офтальмолог 4-го офтальмологического отделения стационара;

Шишова Елена Васильевна, зав. 4-м офтальмологическим отделением стационара;

Бурденко Наталья Георгиевна, врач-офтальмолог лазерного центра консультативно-диагностической поликлиники;

Панина Елена Николаевна, врач-офтальмолог диагностического отделения консультативно-диагностической поликлиники;

Жежелева Любовь Владимировна, врач-офтальмолог отделения неотложной помощи

Филиал № 1 ГБУЗ «ГКБ им. С.П. Боткина» Департамента здравоохранения г. Москвы

Адрес: 123001, Москва, Мамоновский пер., 7

Тел.: (495) 699-4280

E-mail: info@okb.mosgorzdrav.ru

тельная. Суммарные показатели иммуноглобулинов крови – в пределах нормы. Антитела к возбудителю сифилиса и ВИЧ – отрицательные.

Клинический анализ мочи – в пределах нормы. В коагулограмме отмечалось резкое повышение D-димера (до 3288,53 нг/мл, референтное значение <500) и РФМК (до 12 г/л, референтные значения 0-5,5), МНО, протромбин по Квику, АЧТВ в пределах нормы (1,91,7% и 31,5 сек. соответственно).

Из проведенных серологических исследований: отрицательные результаты к антителам IgM краснухи, вирусу Эпштейн-Барра, антитела к *Yersinia enterocolitica* (ОЗ, О9). Анализ кала на скрытую кровь отрицательный. Со слов пациентки выполненная рентгенография легких была в норме (заключения на руках не было).

Несмотря на проведенное обследование, окончательный диагноз так поставлен и не был. По-видимому, диагностический поиск шел по пути поиска инфекций, вызывающих кожную сыпь. Состояние было расценено ближе к тяжелому. Назначено лечение: Роцефин в дозе 1 г 2 раза в сутки внутривенно, преднизолон 75 мг внутривенно, внутривенно растворы электролитов (KCl-500+10,0) и раствор Рингера с контролем электролитов крови. Лихорадка носила гектический характер (с перепадами в течение дня с 35,0 до 40,0°C) и сохранялась около двух недель без резкого снижения общего самочувствия пациентки. Лечение проводилось около 5 дней. К началу сентября общее состояние нормализовалось (кожная сыпь исчезла, температура нормализовалась). За неделю до обращения стало резко снижаться зрение обоих глаз. В связи с этим 9 сентября обратилась в поликлинику по месту жительства, откуда была направлена в нашу больницу. Была госпитализирована по экстренным показаниям.

При поступлении острота зрения: OD=0,7, OS=0,01 (эксцентрично слева), не корректируется. ВГД обоих глаз в норме; КЧСМ OD=36, OS=35 Гц (св.).

Оба глаза: спокойные, роговица прозрачная, на эндотелии единичные хлопковидные преципитаты, передняя камера средней глуби-

ны, влага прозрачная, радужка структурная, зрачок 3,5 мм, круглый. Хрусталик с уплотнениями в ядре. Глазное дно (рис. 1): OS – за небольшим флером ДЗН – бледно-розовый, границы ступешаны, сосудистый пучок в центре; парапапиллярно, больше с височной стороны, светло-желтые ватообразные очаги неправильной формы с нечеткими границами, очаги в парамакулярной области с геморрагическими компонентами, в центральных отделах сетчатка резко бледная с выраженным ишемическим отеком, периферия без видимой патологии. На OD – ДЗН – бледно-розовый, границы четкие, сосудистый пучок в центре, парапапиллярно по ходу сосудов бело-желтые ватообразные очаги неправильной формы различного размера с нечеткими границами, единичные аналогичные очаги по ходу височных сосудистых аркад, один линейный очаг с локальным отеком сетчатки вокруг и парамакулярной области, периферия без видимой патологии.

На эхографии обоих глаз определялся выпот в стекловидном теле с утолщением оболочек (отеком) в центре на левом глазу.

Рентгенография органов грудной клетки в пределах возрастной нормы, затемнение в нижней половине левой гайморовой пазухи, вероятнее всего за счет грубого утолщения слизистой после гайморотомии, остальные придаточные пазухи носа воздушные.

На основании клинической картины поставлен диагноз ретиноваскулита обоих глаз, и была предположена герпетическая этиология заболевания, однако, учитывая пред-

шествующий анамнез, нельзя было исключить и бактериальную инфекцию. Поэтому начата системная антибактериальная (цефатаксим 1 г 2 раза в сутки на 10 дней с последующей сменой на таблетки метронидазола 250 мг 3 раза в сутки на 7 дней), противогерпетическая терапия (внутривенно Зовиракс 250 мг 2 раза в сутки 5 дней в последующем переводом на таблетированный валацикловир 1 г 2 раза в сутки до 3 недель), внутривенно раствор дексаметазона по схеме в общей дозе 40 мг. Учитывая выраженный ишемический отек сетчатки на левом глазу, на три дня внутривенно назначен раствор реополиглобина 200,0 мл. Кроме того, назначен в таблетках аспаркам (учитывая предшествующие данные биохимического анализа крови), супрастин и нистатин. Лечение сопровождалось внутримышечными инъекциями витаминов С и В6 и инстилляцией в оба глаза комбинированных капель дексаметазона и тобрамицина, а также диклофенака 0,1% и циклопентолата 1%, ретробульбарными инъекциями дексаметазона с его последующей заменой на гистохром.

16 сентября проведена флюоресцентная ангиография глазного дна (рис. 2). На обоих глазах были признаки отсроченного заполнения и удлинения прохождения контраста по сосудам сетчатки (признаки артериовенозной недостаточности). В зонах инфильтратов в ранние фазы – гипофлюоресценция, в поздние фазы – признаки просачивания с гиперфлюоресценцией. Сосуды с изъеденным контуром, с прокрашиванием стенок и просачиванием

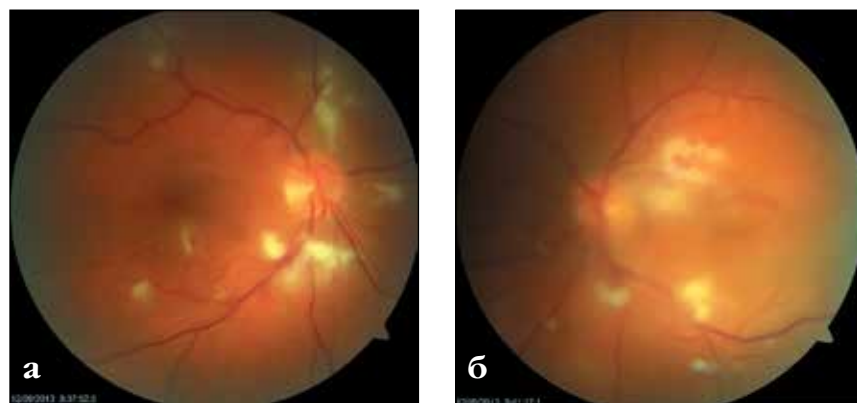


Рис. 1. Офтальмоскопическая картина глазного дна при поступлении: а) правого глаза, б) левого глаза. Четкость снимка снижена из-за выпота в стекловидном теле

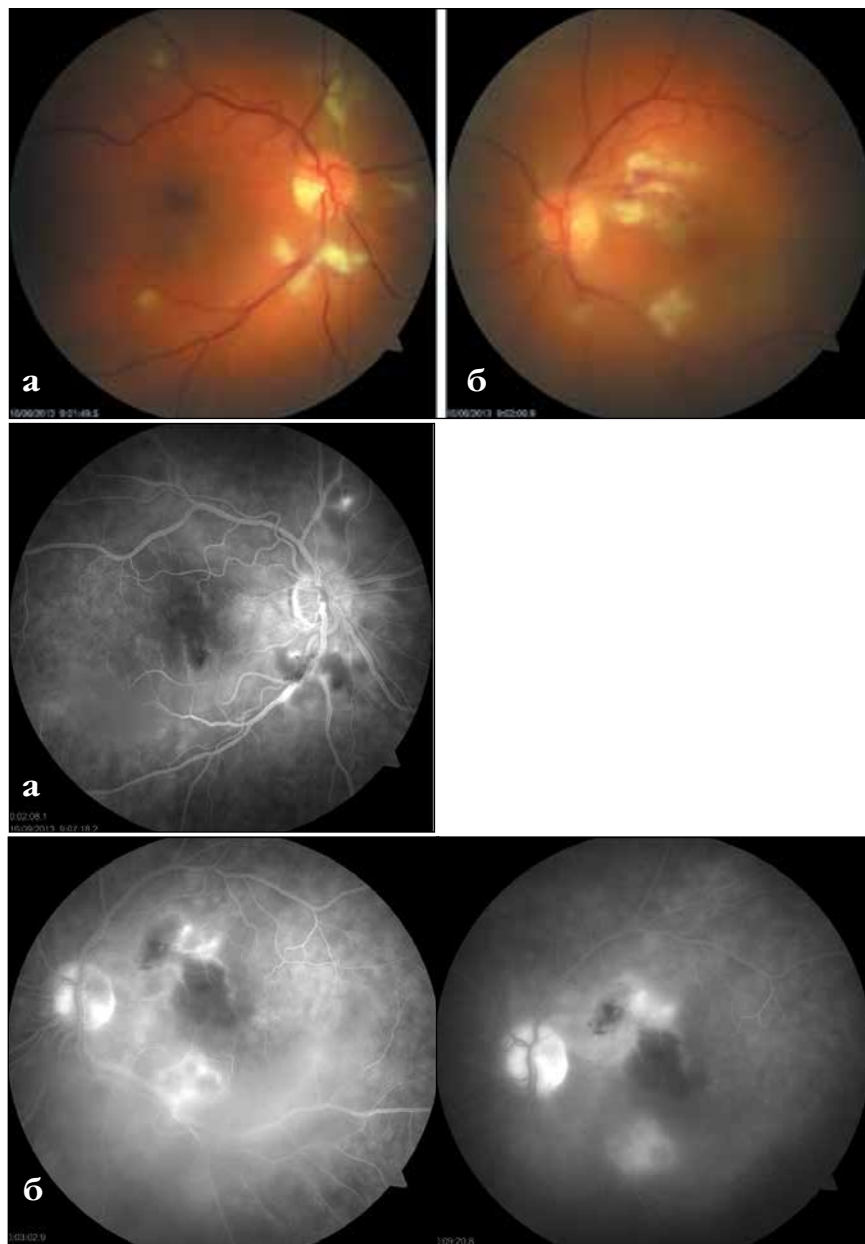


Рис. 2. Офтальмоскопическая картина глазного дна (сверху) и ФАГ, 16 сентября 2013 г.: а) правого глаза, б) левого глаза

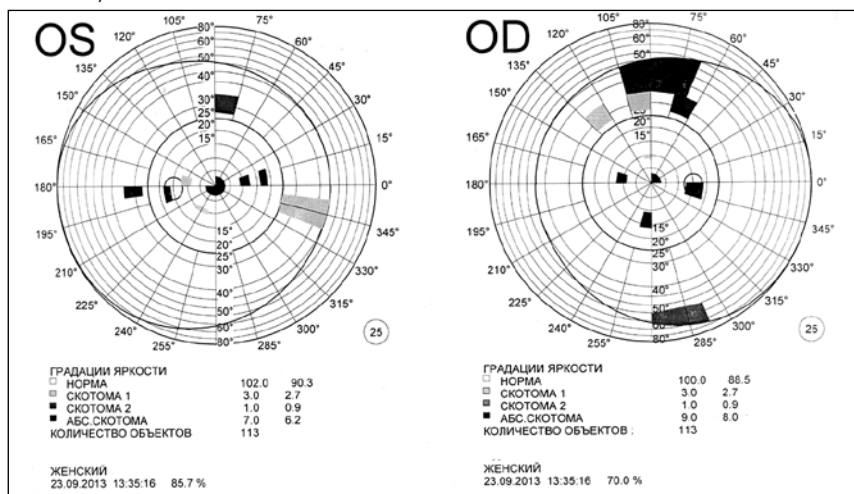


Рис. 3. Поле зрения обоих глаз (23 сентября)

в поздние фазы. На левом глазу по ходу макулярных ветвей признаки частичной окклюзии мелких артериальных веточек с геморрагиями, с пристеночным отеком. Капилляры в этих зонах неравномерно расширены, извиты. ОУ – в поздние фазы ДЗН гиперфлуоресцентны.

Параллельно проводились лабораторные исследования на поиск и подтверждение этиологии воспалительного процесса с восстановлением общей картины заболевания, начиная с момента возникновения лихорадки неясного генеза.

Клинические анализы крови и мочи, коагулограмма – в пределах нормы. Отмечалось повышение глюкозы в крови до 7,6 ммоль/л при поступлении с последующим снижением до 4,9 ммоль/л.

Консультация фтизиоокулиста от 20 августа: диаскин-тест отрицательный, данных за туберкулезную этиологию в настоящее время нет.

Оптическая когерентная томография сетчатки от 23 сентября: ОД – выраженный эпиретинальный фиброз, складчатость сетчатки, формирующий в зоне fovea ламеллярный разрыв до внутреннего плексиформного слоя. Слои сетчатки дифференцируются плохо. Диффузный отек (?), толщина сетчатки: fovea – 285 мкм, тах – 373 мкм. Интра-ретинальное кровоизлияние в стадии рассасывания. ОС – фовеолярный контур приподнят. Слои сетчатки дифференцируются плохо. Диффузный отек сетчатки. Субфовеолярно: ОНЭ серозная с включениями липидно-белковых компонентов размером 2643x228 мкм. Признаки эпиретинальной мембраны. Толщина сетчатки fovea – 348 мкм, тах – 528 мкм.

В проведенном серологическом исследовании крови выявлено: антитела к *Mycoplasma pneumoniae* IgM – положительные, антитела к *Mycoplasma pneumoniae* IgG – 19,2 ОЕд/мл (референтные значения 0-16-22), антитела к Варицелла-Зостер IgG – 2327,0 мМЕ/мл (референтные значения 0-135-165), антитела к Цитомегаловирусу (ЦМВ) IgM – 1,29 (референтные значения 0-0,85-1,0), антитела к ЦМВ IgG – 0,05 Ед/мл (референтные значения 0-6-5), антитела к вирусу простого герпеса 1 и 2-го типов IgG – 21,5



Ед (референтные значения 0-0,9-1,1). Антитела к *Toxoplasma gondii*, *Chlamydia trachomatis*, *Mycoplasma hominis* – отрицательные.

Учитывая анамнез, клиническую картину и данные обследований, наиболее вероятным представляется, что на фоне перенесенной острой микоплазменной инфекции (атипичной пневмонии) присоединилась герпетическая вирусная инфекция (герпес-зостер и/или цитомегаловирус), вызвавшая ретиноваскулит обоих глаз.

Терапевтом по результатам серологического исследования (выявленная микоплазменная инфекция) рекомендовано назначение антибиотиков из группы макролидов. В связи с этим проведен курс лечения антибиотиком джазмицин («Вильпрофен») по 500 мг 2 раза в сутки в течение 10 дней.

На фоне проводимой терапии отмечалась положительная динамика в виде повышения остроты зрения и по клинической картине глазного дна.

Стационарное лечение проводилось в течение 20 дней. Учитывая формирование эпиретинального фиброза и признаки нарушения кровообращения ветви центральной артерии сетчатки на левом глазу, лечение дополнено ретробульбарными инъекциями гистохрома.

На момент выписки из стационара клиническая картина была следующей. Острота зрения: OD=0,8-0,9 н/к, OS=0,3 эксцентрично. Поле зрения представлено на рис. 3.

Оба глаза спокойные, роговица прозрачная, передняя камера средней глубины, влага прозрачная, радужка структурная, зрачок 3,5 мм, круглый. Хрусталик с уплотнениями в ядре. Глазное дно (рис. 4): OS – ДЗН – бледно-розовый, границы четкие, хориоретинальные очаги значительно уменьшились в размере, стали четче, геморрагии в стадии рассасывания, отек сетчатки в макулярной области значительно уменьшился, формируется эпиретинальный фиброз, периферия без видимой патологии. OD – ДЗН – бледно-розовый, границы четкие, сосудистый пучок в центре, хориоретинальные очаги уменьшились в размере, стали четче, в макулярной области формируется эпиретинальный фиброз, формирующееся ла-

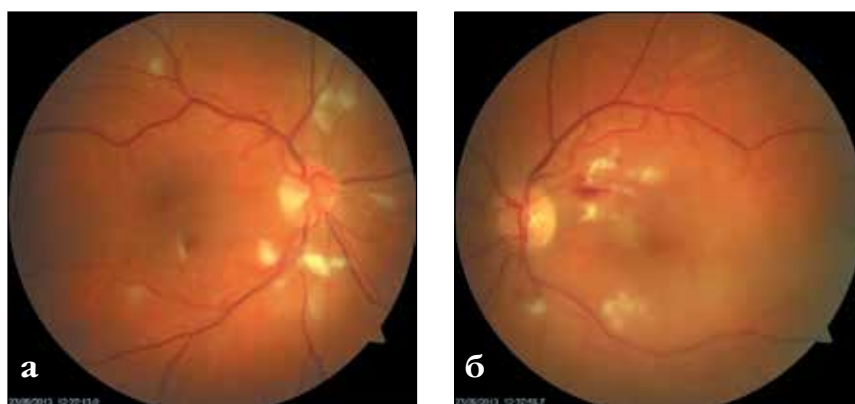


Рис. 4. Офтальмоскопическая картина глазного дна за несколько дней до выписки (23 сентября): а) правого глаза; б) левого глаза

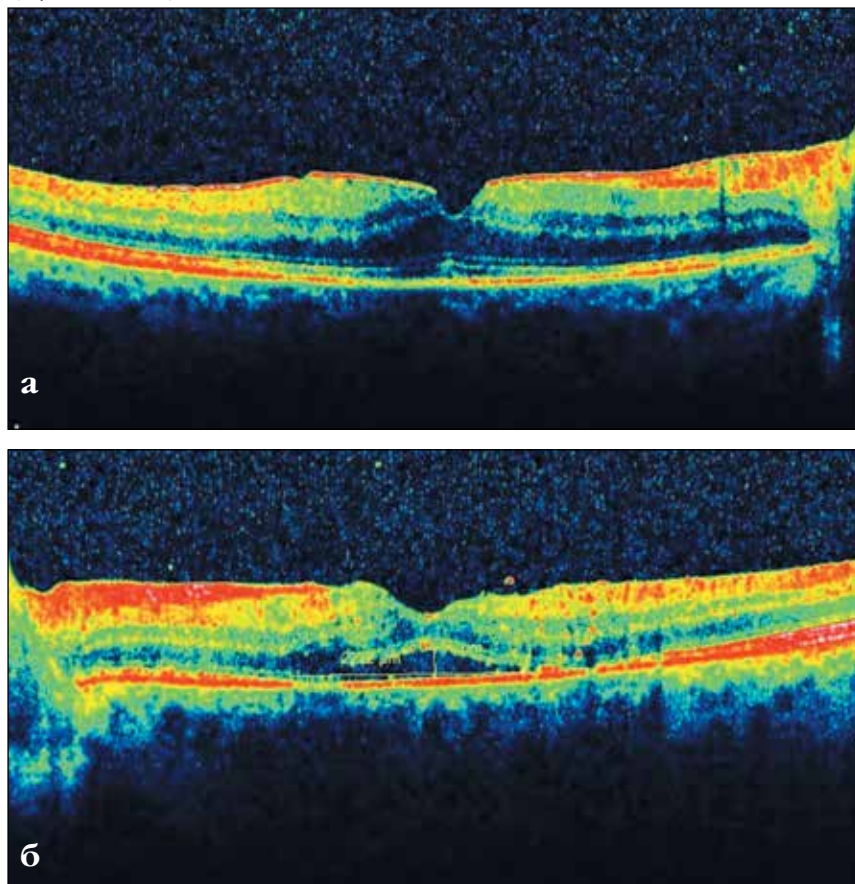


Рис. 5. ОКТ (30 сентября): а) правого глаза; б) левого глаза

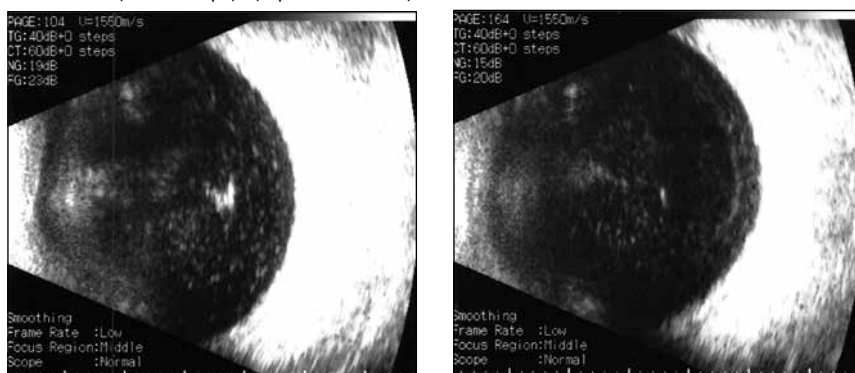
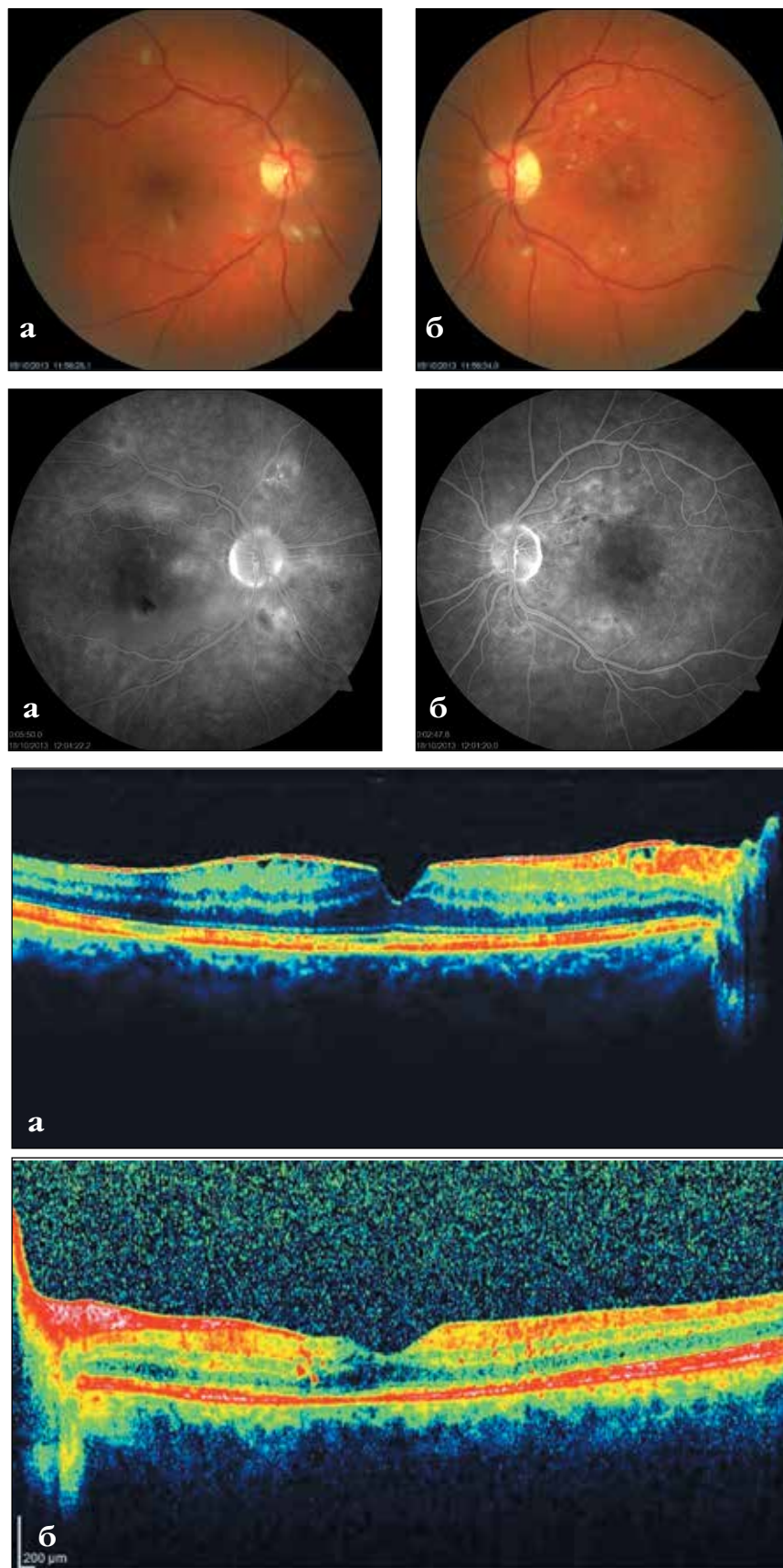


Рис. 6. Эхографическая картина при поступлении: а) правого глаза; б) левого глаза



**Рис. 7.** Офтальмоскопическая картина глазного дна от 18 октября (сверху), ФАГ, ОКТ: а) правого глаза, б) левого глаза

меллярное макулярное отверстие, периферия без видимой патологии.

ОКТ 30 сентября (рис. 5): OD – отек сетчатки несколько уменьшился, толщина сетчатки fovea – 241 мкм, вне fovea – 366 мкм, OS – размер ОНЭ уменьшился до 2222x96 мкм, определяется несколько уплотненный фовеолярный контур, слои сетчатки дифференцируются плохо. Толщина сетчатки fovea – 238 мкм, вне fovea – 349 мкм.

На эхографии (рис. 6) отмечается положительная динамика по интенсивности выпота в стекловидном теле и уменьшение утолщения оболочек на левом глазу.

Учитывая признаки формирующегося макулярного отверстия, перед выпиской произведена консультация у витреоретинального хирурга, который рекомендовал динамическое наблюдение.

При последующих осмотрах выявлена следующая динамика процесса.

Через 3 недели после выписки (18 октября) острота зрения обоих глаз прежняя. Сохраняются жалобы на пятно в центре перед левым глазом (зона окклюзии ветви ЦАС). На глазном дне (рис. 7, сверху) большая часть экссудатов и геморрагий рассосались, в макулярной области справа отмечается интенсивный отек сетчатки, слева – формирование эпиретинальной мембраны.

Произведена повторная флюоресцентная ангиография (через 1 мес. после предыдущей, рис. 7, в центре): отмечается положительная динамика в виде уменьшения инфильтратов, уменьшения геморрагий. На OD сохраняется выраженный отек в макулярной области, на OS – признаки остаточного отека. На обоих глазах имеются зоны капиллярной окклюзии с парафовеолярными ишемическими зонами, сохраняется «изъеденность» стенок сосудов.

На ОКТ (рис. 7, внизу): OD – эпиретинальная мембрана, складчатость сетчатки, ламеллярный макулярный разрыв, диффузный отек – max – 406 у верхне-височной ветви ЦАС, с виска от fovea – 633 мкм, ниже fovea – 346 мкм, субфовеолярно просвечивают единичные кисты в слоях сетчатки. OS – макулярная зона утолщена до 168 мкм в зоне fovea за счет дистрофических изменений слоев



сетчатки, эпиретинальная мембрана около ДЗН, у сосудистых пучков, складчатость сетчатки. В центральной зоне множество твердых экссудатов, деструкция ПЭС.

Ретробульбарно произведена инъекция по 1 мл раствора гиострохрома в оба глаза.

К 5 ноября жалобы прежние, но острота левого изначально худшего глаза поднялась до 0,5, правого – до 1,0. На ОКТ (рис. 8) сетчатки состояние левого глаза прежнее, на правом глазу отмечается слабо положительная динамика в виде уменьшения отека: верхне-височный сегмент – 399 мкм, височный сегмент – 359 мкм, нижний сегмент – 363 мкм. Сохраняется диффузный отек сетчатки в центре. Ламеллярный разрыв – до наружного плексиформного слоя, толщина сетчатки в fovea – 194 мкм.

28 ноября (через 2 мес. после выписки из стационара) появилась тенденция к снижению зрения на лучше видящем правом глазу – до 0,7 (рис. 9). По данным ОКТ (рис. 10), ламеллярный макулярный разрыв увеличился до 186 мкм, сохранялась складчатость сетчатки и диффузный отек. На левом глазу острота зрения и данные ОКТ прежние.

Учитывая начавшееся снижение зрения на правом глазу, прогрессирование формирующегося макулярного отверстия, признаки активного эпиретинального фиброза, поддерживающего отек сетчатки, пациентке, по-видимому, предстоит решение вопроса о витреоретинальной хирургии. После последнего осмотра пациентка по работе на длительный срок уехала в Германию, что не позволило продолжить дальнейшее наблюдение и решить вопрос о хирургическом лечении. Поэтому ей были даны рекомендации дальнейшего наблюдения и решения вопроса о хирургическом лечении в Германии. К сожалению, сведений о дальнейшей судьбе пациентки у нас нет.

## ЗАКЛЮЧЕНИЕ

Вовремя недиагностированная микоплазменная инфекция (атипичная пневмония), по-видимому, привела к вторичному иммунодефициту с присоединением вирусной инфекции (ЦМВ и/или вируса герпес-зо-

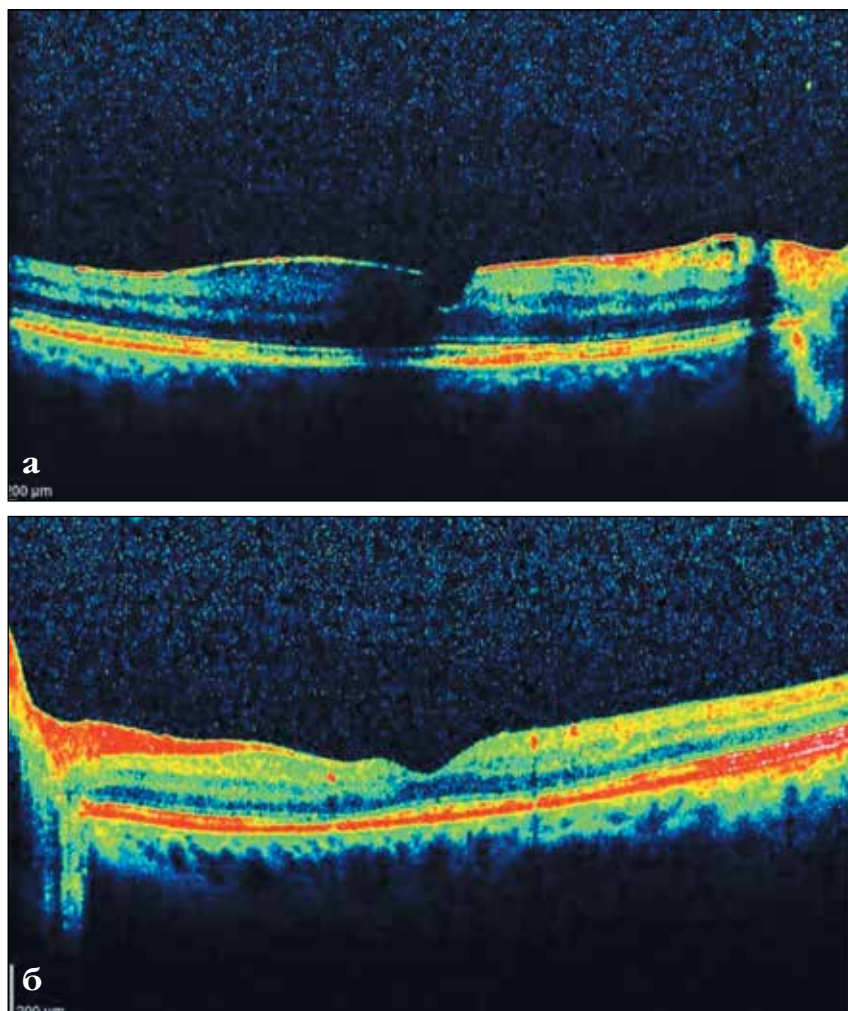


Рис. 8. ОКТ (5 ноября): а) правого глаза, парафовеолярно участок экранирован плавающим помутнением в стекловидном теле; б) левого глаза

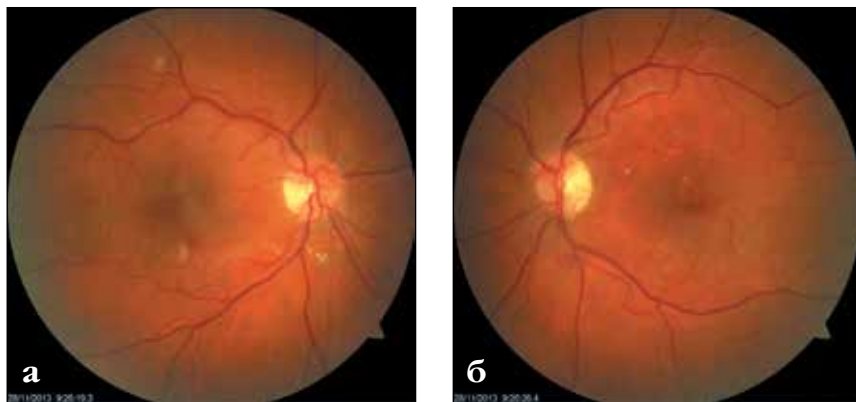


Рис. 9. Офтальмоскопическая картина глазного дна (28 ноября): а) правого глаза, б) левого глаза

стер), вызвавшей двусторонний ненекротизирующий ретиноваскулит с окклюзионным компонентом на левом глазу. Провоцирующую роль могло сыграть назначение преднизолона за 2 недели до начала заболевания. На фоне проводившегося

в первую очередь противовирусного лечения удалось полностью купировать инфекционный процесс и значительно улучшить состояние сетчатки, а проведенное обследование позволило восстановить полную картину течения заболевания

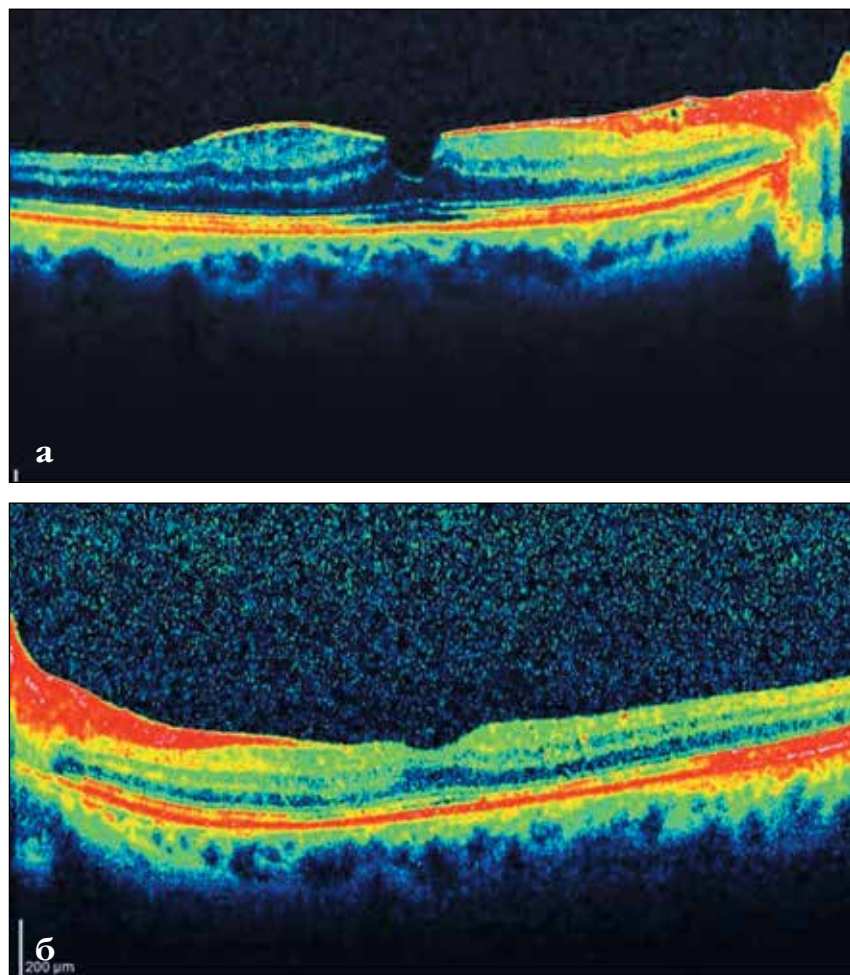


Рис. 10. ОКТ (28 ноября): а) правого глаза, б) левого глаза

с последующим проведением профилактического лечения микоплазменной инфекции. Вторичные изменения на глазном дне в виде формирования эпиретинальной мембраны с ламеллярным макулярным отверстием, вероятно, потребуют проведения витреоретинального оперативного вмешательства, что позволит не только сохранить имеющиеся зрительные функции и улучшить их качество, но и позволит избежать возможных осложнений (например, отслойки сетчатки) в будущем. Диф-

ференциальную диагностику следует проводить с другими как инфекционными, так и неинфекционными заболеваниями сетчатки для избегания возможных ошибок в ведении таких пациентов. Несомненно, ценным методом могло бы быть исследование внутриглазных сред с ДНК-диагностикой.

#### ЛИТЕРАТУРА

1. Bodaghi B., Rozenberg F., Cassoux N. et al. Nonnecrotizing herpetic retinop-

athies masquerading as severe posterior uveitis // *Ophthalmology*. – 2003. – Vol. 110, № 9. – P. 1737-1743.

2. Bristow E.A., Cottrell D.G., Pandit R.J. Bilateral acute retinal necrosis syndrome following herpes simplex type 1 encephalitis // *Eye*. – 2006. – Vol. 20. – P. 1327-1330.

3. Chawla H.B., Ford M.J., Munro J.F. et al. Ocular involvement in cytomegalovirus infection in a previously healthy adult // *Br. Med. J.* – 1976. – Vol. 2 (6030). – P. 281-282.

4. Fisher J.P., Lewis M.L., Blumenkranz M. et al. The acute retinal necrosis syndrome, part 1: Clinical manifestations // *Ophthalmology*. – 1982. – Vol. 89, № 12. – P. 1309-1316.

5. Forster D.J., Dugel P.U., Frangieh G.T. et al. Rapidly progressive outer retinal necrosis in the acquired immunodeficiency syndrome // *Am. J. Ophthalmol.* – 1990. – Vol. 110, № 4. – P. 341-348.

6. Ganatra J.B., Chandler D., Santos C. et al. Viral causes of the acute retinal necrosis syndrome // *Am. J. Ophthalmol.* – 2000. – Vol. 129. – P. 166-172.

7. Holland G.N. Executive Committee of the American Uveitis Society. Standard diagnostic criteria for the acute retinal necrosis syndrome // *Am. J. Ophthalmol.* – 1994. – Vol. 117, № 5. – P. 663-667.

8. Kim H.R., Kim S.D., Kim S.H. et al. Cytomegalovirus retinitis in a patient with dermatomyositis // *Clin. Rheumatol.* – 2007. – Vol. 26. – P. 801-803.

9. Smith M.E. Retinal involvement in adult cytomegalic inclusion disease // *Arch. Ophthalmol.* – 1964. – Vol. 72. – P. 44-49.

10. Sugar E.A., Jabs D.A., Abuja A. et al. Studies of the Ocular Complications of AIDS Research Group. Incidence of cytomegalovirus retinitis in the era of highly active antiretroviral therapy // *Am. J. Ophthalmol.* – 2012. – Vol. 153, № 6. – P. 1016-1024.

11. Urayama A., Yamada N., Sasaki T. et al. Unilateral acute uveitis with retinal periarthritis and detachment // *Jpn. J. Clin. Ophthalmol.* – 1971. – Vol. 25. – P. 607-619.

12. Wensing B., de Groot-Mijnes J.D., Rothova A. Necrotizing and nonnecrotizing variants of herpetic uveitis with posterior segment involvement // *Arch. Ophthalmol.* – 2011. – Vol. 129. – P. 403-408.

Поступила 10.10.2014