

СЛУЧАЙ ИЗ ПРАКТИКИ

УДК 616.74-006-053.2-079.4

Т.П. Лагунова², А.Н. Конотопцева^{1, 2}, А.О. Баракин²

СЛУЧАЙ УЛЬТРАЗВУКОВОЙ ДИАГНОСТИКИ ОБЪЕМНОГО ОБРАЗОВАНИЯ МЯГКИХ ТКАНЕЙ ШЕИ У РЕБЕНКА

¹ ГБОУ ДПО «Иркутская государственная медицинская академия последипломного образования»
Минздрава России, Иркутск, Россия

² ГБУЗ «Иркутская государственная областная детская клиническая больница», Иркутск, Россия

Представлено описание случая редко встречающейся аномалии развития щитовидной железы. При ультразвуковом исследовании у пациента хирургического отделения с направительным диагнозом «киста шеи» выявлена атипично расположенная добавочная доля, по размерам сравнимая с объемом нормальной железы. Щитовидная железа располагалась в типичном месте, гипоплазирована. С целью верификации порока развития применялись эффект доплера и цветное картирование, подчеркнута их роль в ультразвуковом исследовании.

Ключевые слова: аномалии щитовидной железы, киста шеи, дифференциальная диагностика, ультразвуковая диагностика

ULTRASOUND DIAGNOSIS OF THE MASS IN THE SOFT TISSUES OF THE NECK OF THE CHILD

T.P. Lagunova², A.N. Konotopceva^{1, 2}, A.O. Barakin²

¹ Irkutsk State Medical Academy of Continuing education, Irkutsk, Russia

² Irkutsk Regional Children Hospital, Irkutsk, Russia

The article presents a description of the case of a rare abnormality of the thyroid gland in 5 year old girl with a volume lesion of the neck. Ultrasound examination of the patient from surgical unit with referral diagnosis 'a cyst of the neck' identified an accessory lobe of thyroid gland, atypically localized, of the size compared with one of normal thyroid gland. The size of the thyroid gland in typical localization was decreased, levels of thyroid hormones were normal. For the purpose of verification of malformation Doppler effect and color mapping were applied. Diagnose was confirmed by biopsy results.

Key words: abnormalities of the thyroid gland, cyst of the neck, differential diagnosis, ultrasound diagnosis

ВВЕДЕНИЕ

Развитие дополнительных долек щитовидной железы обусловлено особенностями процессов эмбриогенеза; чаще всего aberrантные доли могут быть обнаружены в области корня языка, в средостении, в области дуги аорты, реже – в области подъязычной кости, в средостении. Также в редких случаях ткань щитовидной железы может быть обнаружена в трахее, подчелюстной области, в области бифуркации сонных артерий, радужке, гипофизе, яичнике, надпочечнике. Описаны отдельные случаи нахождения ткани железы в сердце, восходящей аорте, вилочковой железе, желчном пузыре, желудке и др. Также в литературе имеются описания двойных эктопий, когда ткань железы обнаруживается в различных анатомических областях (большинство таких случаев – локализация в области подъязычной кости и в основании языка).

МАТЕРИАЛЫ И МЕТОДЫ

Пациентка Б., 5 лет, поступила в отделение хирургии ГБУЗ ИГОДКБ г. Иркутска с диагнозом «срединная киста шеи, ганглиома?». Из анамнеза известно, что в

течение 3 мес. по передне-боковой поверхности шеи слева появилось опухолевидное образование. По месту жительства проведено ультразвуковое исследование (УЗИ) мягких тканей шеи, выявлено объемное образование на уровне перстневидного хряща. Девочка госпитализирована для проведения оперативного вмешательства – удаления образования.

РЕЗУЛЬТАТЫ

В условиях нашей клиники при УЗИ мягких тканей в средней трети шеи слева от срединной линии выше левой доли щитовидной железы было визуализировано образование овальной формы размерами 2,8×2,6×1,2 см, с четкими ровными контурами, средней эхогенности, однородной структуры (рис. 1). При цветовом доплеровском картировании (ЦДК) в образовании был зарегистрирован интенсивный кровоток и приносящий сосуд в области трахеи (рис. 2).

Данное образование по структуре было похоже на паренхиму щитовидной железы. При этом щитовидная железа располагалась в типичном месте, объем долей не превышал 0,5 см³, что для ребенка пяти лет является ниже возрастной нормы (ранее ребенку по

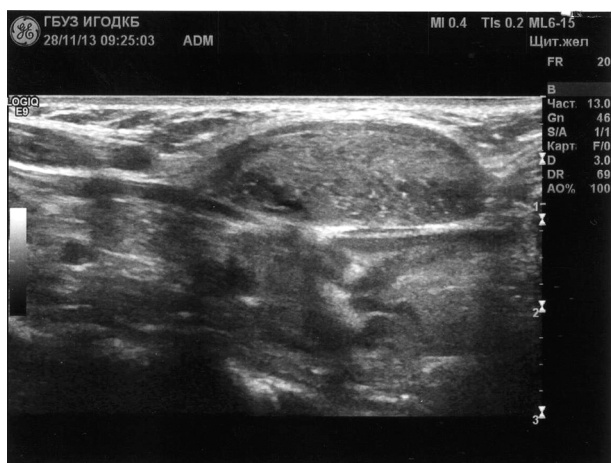

Рис. 1. Эхограмма образования мягких тканей шеи (в-режим).

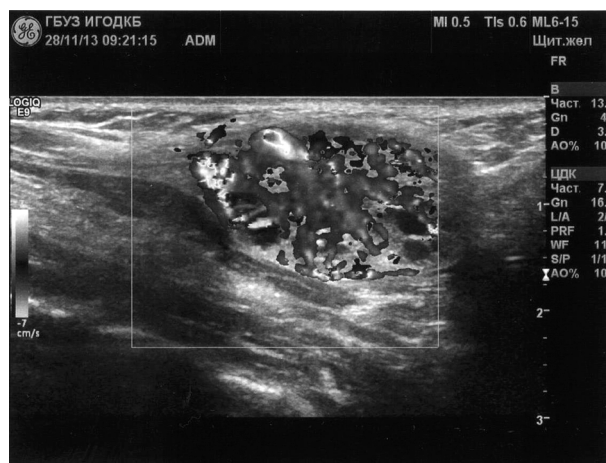


Рис. 2. Эхограмма образования мягких тканей шеи (ЦДК).

месту жительства исследование щитовидной железы не проводилось), клинически и по результатам анализов, признаков выраженного гипотиреоза у ребенка не имелось. Дано УЗ-заключение: «Гипоплазия щитовидной железы. Объемное образование мягких тканей шеи, дифференцировать с эктопированной тканью щитовидной железы».

На консилиуме было принято решение о необходимости взятия биопсии данного образования. Результат гистологического исследования: «подобные морфологические изменения возможны при гиперплазии щитовидной железы».

ВЫВОДЫ

Таким образом, современные технологии ультразвуковой диагностики позволяют дифференцировать образования мягких тканей у детей, исключая применение радиологических методов. Использование цветного картирования в данном случае показало наличие кровотока в образовании, что не является признаком кисты.

У пациента была выявлена гипоплазия щитовидной железы с особенностью расположения ткани железы по типу добавочной доли.

Данный клинический случай представляет интерес для врачей ультразвуковой диагностики и хирур-

гов, так как ошибочное удаление ткани щитовидной железы могло привести к серьезным последствиям, обусловленным недостатком тиреоидных гормонов.

ЛИТЕРАТУРА REFERENCES

1. Касаткина Э.П., Шилин Д.Е., Пыков М.И. Ультразвуковое исследование щитовидной железы у детей и подростков: Пособие для врачей. – М.: Видар, 1999. – 56 с.

Kasatkina EP, Shilin DE, Pykov MI (1999). Ultrasound investigation of thyroid gland in child and teenagers [Ul'trazvukovoe issledovanie shhitovidnoj zhelezy u detej i podrostkov: Posobie dlja vrachej], 56.

2. Кузнецова Э.С., Иванова Т.Д. О дистопии щитовидной железы у детей // Педиатрия. – 1979. – № 5. – С. 71–72.

Kuznetsova ES, Ivanova TD (1979). About thyroid ectopia in children [O distopii shhitovidnoj zhelezy u detej], *Pediatr*, 5, 71–72.

3. Felice MD, Lauro RD (2004). Thyroid Development and its disorders: Genetic and molecular mechanisms. *Endocrine Reviews*, 25, 722–746.

4. Yoon JS, Won KC, Cho IH, Lee JT, Lee HW (2007). Clinical characteristics of ectopic thyroid in Korea. *Thyroid*, 17, 1117–1121.

Сведения об авторах Information about the authors

Лагунова Татьяна Павловна – врач ультразвуковой диагностики ГБУЗ «Иркутская государственная областная детская клиническая больница» (664022, г. Иркутск, б. Гагарина, 4; тел.: 8 (3952) 24-37-89)

Lagunova Tatiana Pavlovna – ultrasonic medical investigation specialist of Irkutsk Regional Children Hospital (664022, Irkutsk, b. Gagarina, 4; tel.: 8 (3952) 24-37-89)

Конотопцева Анастасия Николаевна – кандидат медицинских наук, ассистент кафедры детской хирургии ГБОУ ДПО «Иркутская государственная медицинская академия последипломного образования» Минздрава России, заведующая отделением ультразвуковой диагностики ГБУЗ «Иркутская государственная областная детская клиническая больница» (664049, г. Иркутск, м-н Юбилейный, 100; тел.: 8 (2952) 46-53-26)

Konotoptseva Anastacia Nikolayevna – Candidate of Medical Science, Senior Lecturer of the Department of pediatric surgery of Irkutsk State Medical Academy of Continuing Education; Head of the Department of ultrasound diagnostics of Irkutsk Regional Children Hospital (664049, Irkutsk, Yubileyniy, 100; tel.: 8 (2952) 46-53-26)

Баракин Александр Олегович – врач ультразвуковой диагностики ГБУЗ «Иркутская государственная областная детская клиническая больница»

Barakin Alexander Olegovich – ultrasonic medical investigation specialist of Irkutsk Regional Children Hospital