

## ЛЕКЦИИ

УДК 616.35-006.6

Е.Г. Григорьев<sup>1, 2</sup>, А.В. Шелехов<sup>3, 4</sup>

### РАК ПРЯМОЙ КИШКИ (ЛЕКЦИЯ)

<sup>1</sup> ФГБНУ «Иркутский научный центр хирургии и травматологии», Иркутск, Россия

<sup>2</sup> ГБОУ ВПО «Иркутский государственный медицинский университет» Минздрава России, Иркутск, Россия

<sup>3</sup> ГУЗ «Областной онкологический диспансер», Иркутск, Россия

<sup>4</sup> ГБОУ ДПО «Иркутская государственная медицинская академия последипломного образования» Минздрава России, Иркутск, Россия

*В лекции рассматриваются вопросы классификации, этиологии, диагностики и лечения рака прямой кишки.*

**Ключевые слова:** рак прямой кишки, лечение, диагностика, этиология

### RECTAL CANCER (LECTURE)

E.G. Grigoryev<sup>1, 2</sup>, A.V. Shelekhov<sup>3, 4</sup>

<sup>1</sup> Irkutsk Scientific Center of Surgery and Traumatology, Irkutsk, Russia

<sup>2</sup> Irkutsk State Medical University, Irkutsk, Russia

<sup>3</sup> Irkutsk Regional Oncological Dispensary, Irkutsk, Russia

<sup>4</sup> Irkutsk State Medical Academy of Continuing Education, Irkutsk, Russia

*The lecture deals with the issues of classification, etiology, diagnostics and treatment of rectal cancer.*

**Key words:** rectal cancer, treatment, diagnostics, etiology

Рак прямой кишки – опухоль, располагающаяся в пределах 15–18 см от края заднего прохода.

Ежегодно в Европе регистрируется до 100 тыс. вновь выявленных больных раком прямой кишки, в США – около 40 тыс. [6], в России за 2013 г. зарегистрировано 23 889 больных [3], при этом заболеваемость среди мужчин составляет 11,0, а среди женщин – 7,1 случая на 100 тыс. населения. Для классификации злокачественных новообразований используется система TNM, где компонент Т отражает распространенность первичной опухоли, N – наличие, отсутствие и распространенность метастазов в регионарных лимфатических узлах, M – наличие или отсутствие отдаленных метастазов. Приводим описание данной нозологической формы согласно 7-му изданию Классификации TNM [4].

#### Т – первичная опухоль

- Tx Первичная опухоль не может быть оценена
- T0 Отсутствие данных о первичной опухоли
- Tis *Carcinoma in situ*: внутрислизистая инвазия или в собственную пластинку слизистой оболочки
- T1 Опухоль прорастает в подслизистую основу
- T2 Опухоль прорастает в мышечную оболочку
- T3 Опухоль прорастает в подсерозную основу или в не покрытые брюшиной периректальные ткани
- T4 Опухоль прорастает в другие органы или структуры и/или в висцеральную брюшину

- T4a Опухоль прорастает в висцеральную брюшину
- T4b Опухоль прорастает в другие органы или структуры

#### N – регионарные лимфатические узлы

- Nx Регионарные лимфатические узлы не могут быть оценены
- N0 Нет метастазов в регионарных лимфатических узлах
- N1 Метастазы в 1–3 регионарных лимфатических узлах
- N1a Метастазы в 1 регионарном лимфатическом узле
- N1b Метастазы в 2–3 регионарных лимфатических узлах
- N1c Опухолевый(ые) депозит(ы) в подсерозной основе, брыжеечных сосудах или неперитонизированных параколярной или параректальной тканях без метастазов в регионарных лимфатических узлах
- N2 Метастазы в 4 и более регионарных лимфатических узлах
- N2a Метастазы в 4–6 регионарных лимфатических узлах
- N2b Метастазы в 7 и более регионарных лимфатических узлах

#### M – отдаленные метастазы

- Mx Наличие отдаленных метастазов не может быть оценено

- M0 Нет отдаленных метастазов  
 M1 Есть отдаленные метастазы  
 M1a Метастазы в одном органе: печень, легкие, яичники, нерегионарный лимфатический узел (узлы)  
 M1b Метастазы более чем в одном органе или в брюшине

Группировка по стадиям представлена в таблице 1.

**Таблица 1**  
**Стадии опухолевого процесса**

Стадия	Показатели системы TNM		
Стадия 0	Tis	N0	M0
Стадия I	T1, T2	N0	M0
Стадия II	T3, T4	N0	M0
Стадия IIA	T3	N0	M0
Стадия IIB	T4a	N0	M0
Стадия IIC	T4b	N0	M0
Стадия III	Любая T	N1, N2	M0
Стадия IIIA	T1, T2 T1	N1 N2a	M0
Стадия IIIB	T3, T4a	N1	M0
	T2, T3	N2a	M0
	T1, T2	N2b	M0
Стадия IIIC	T4a	N2a	M0
	T3, T4a	N2b	M0
	T4b	N1, N2	M0
Стадия IVA	Любая T	Любая N	M1a
Стадия IVB	Любая T	Любая N	M1b

Классификация TNM подразделяется на две:

а) *клиническая классификация* (сTNM или TNM) – применяется до начала лечения и основана на данных клинического, рентгенологического, эндоскопического методов исследования, биопсии, хирургических и ряда дополнительных методов исследования;

б) *патологоанатомическая классификация* (pTNM) – базируется на данных, полученных до начала лечения, но дополненных или измененных на основании результатов хирургического вмешательства или исследования операционного материала.

### ЭТИОЛОГИЯ

Большинство злокачественных новообразований прямой кишки развивается на фоне аденоматозных полипов или аденомы. Полипы гистологически классифицируются как тубулярные (малигнизация в 5 %), ворсинчатые (малигнизация в 40 %) или смешанные (малигнизация в 20 %). Степень дисплазии кишечного эпителия также играет важную роль в этиологии рака прямой кишки и колеблется от 5 % малигнизации (при низкой степени) до 35 % (при высокой степени). Риск малигнизации доброкачественных новообразований коррелирует с размером аденом: 90 % имеют размеры менее 1 см (1 % риска),

10 % – более 1 см (10 % риска). К важным факторам развития рака прямой кишки также относят: возраст пациентов (старше 50 лет); факторы питания (высококалорийная пища с избытком животных жиров и белков, недостаток растительной клетчатки, пищевые канцерогены); ожирение; малоподвижный образ жизни; курение.

### ОСНОВНЫЕ ЧЕРТЫ ПАТОЛОГИИ

#### Патоморфология

1. Аденокарцинома (> 80 %).
2. Слизистая аденокарцинома (слизистая, коллоидная).
3. Перстневидно-клеточный рак (мукоцеллюлярный).
4. Плоскоклеточный рак (< 1 %).
5. Железисто-плоскоклеточный рак (<< 1 %).
6. Недифференцированный рак (медуллярный, трабекулярный).
7. Неклассифицируемый рак.

#### Патофизиология

От доброкачественной аденомы до злокачественной карциномы проходит ряд стадий, включающий развитие ранней аденомы, поздней и далее злокачественной карциномы. Этот путь обеспечивают два главных механизма геномной нестабильности: хромосомная (chromosomal instability, CIN) и микросателлитная (microsatellite instability, MSI). При хромосомной нестабильности происходит перестройка больших участков хромосом, что выявляется в 85 % случаев рака толстой кишки. Микросателлитная нестабильность (RER+-фенотип) – молекулярно-генетический феномен, открытый в 1993 г. М. Perucci и отражающий дефект репарации неспаренных оснований ДНК (mismatch repair, MMR), наблюдается в 15 % случаев рака толстой кишки. Система MMR ответственна за распознавание и удаление неправильно спаренных оснований, образованных в результате ошибок в процессе репликации ДНК. При нарушении данного механизма, мутации в геноме клетки накапливаются со значительно большей скоростью, чем в нормальном состоянии. Данные нарушения отражают различные повреждения в генах-супрессорах опухолей: *MSH2*, *MSH3*, *MSH6*, *MLH1*, *PMS2*. Именно они ответственны за работу механизма MMR.

### КЛИНИЧЕСКАЯ СИМПТОМАТИКА

Наиболее характерный симптом – примесь крови в каловых массах. Отмечается в 70–75 % наблюдений. Как правило, выделяется небольшое количество крови. Наряду с кровью в кале появляются слизь и гной. Вторыми по частоте симптомами являются различные нарушения функции кишечника: ритм дефекации, изменение формы кала, возникновение и усиление запоров, поносов. Наиболее тягостными для больных являются частые позывы на стул, сопровождаемые выделением небольшого количества кала, крови, слизи, гноя, газов (ректальный «плевкок»). После дефекации пациенты не испытывают чувства удовлетворения и у них остается ощущение инородного тела в прямой кишке. Такие симптомы, как

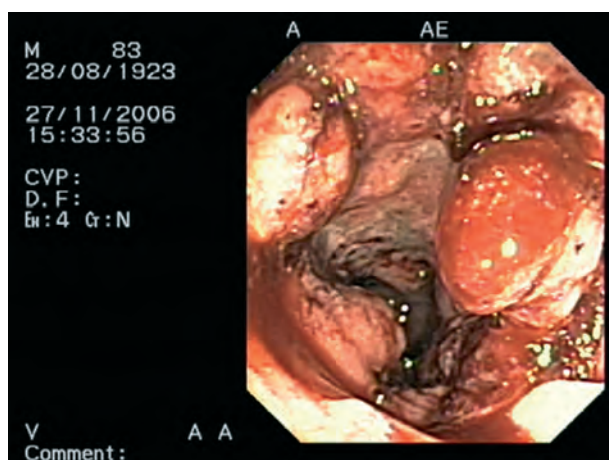анемия, потеря массы тела, слабость, возникают при поздних стадиях процесса.

### АЛГОРИТМ ДИАГНОСТИКИ

#### Пальцевое исследование прямой кишки.

Ректальное исследование удобнее проводить в коленно-локтевом положении, а у женщин еще и лежа на спине в гинекологическом кресле. Оценивается тонус сфинктеров, определяется расстояние нижнего полюса опухоли от края заднего прохода. Опухоль представляет собой плотное образование, как правило, суживающее просвет кишки. Если это возможно, устанавливается протяженность опухоли, ее подвижность, отношение к окружающим органам и тканям. У женщин необходимо сочетать пальцевое исследование прямой кишки с исследованием влагалища. Также необходимо оценивать состояние клетчатки таза и тазовых лимфатических узлов. После извлечения пальца из просвета кишки можно судить о характере патологических выделений по их следам на перчатке.

**Ректороманоскопия** (рис. 1). Возможно использование как жесткого, так и гибкого аппарата (фибросигмоидоскопа). В случае локализации опухоли в дистальном сегменте сигмовидной кишки и прямой кишке визуально оценивается новообразование, забираются мазки-отпечатки для цитологического исследования, выполняется биопсия. Во время исследования можно определить консистенцию опухолей и степень их подвижности.



**Рис. 1.** Рак среднеампулярного отдела прямой кишки. Ректороманоскопия: бугристая опухоль больших размеров, суживающая просвет.

В зависимости от характера роста различаются следующие макроскопические формы рака прямой кишки.

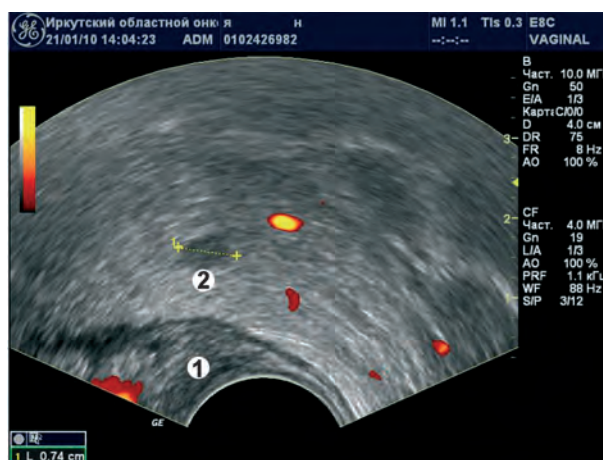
1. Экзофитный рак – полиповидная опухоль, выступающая в просвет кишки в виде узла с неровной поверхностью, на широком, реже узком основании; бляшковидная опухоль, выступающая в просвет кишки незначительно, имеющая плоскую или слегка вогнутую поверхность и закругленные, четко отграниченные края; рак, возникший из ворсинчатой опухоли с неровной крупнобугристой дольчатой поверхностью.

2. Смешанные, или переходные, формы – бляшкообразные опухоли округлой или овальной формы с умеренно приподнятыми краями, сохраняющие экзофитный характер с преобладанием в них эндофитного инфильтрирующего роста. Подразделяются по генезу на первичные и вторичные.

3. Эндофитный рак (нечетко отграниченные опухоли с внутрисстеночным ростом) – эндофитно-язвенная форма, характеризующаяся обширным язвенным процессом и глубоким прорастанием в стенку кишки и за ее пределы; диффузно-инфильтративная форма, при которой опухоль, иногда с неглубоко изъязвленной поверхностью, кольцеобразно прорастает стенку кишки.

**Ультразвуковое исследование живота.** Позволяет с высокой степенью достоверности установить метастатическое поражение печени, глубину инфильтрации опухолью стенки кишки и окружающих тканей, выявить наличие абсцессов в зоне опухоли. Разрешающая способность ультразвукографии возрастает при использовании внутримышечных датчиков. Для этого существуют не только жесткие конструкции с целью исследования органов таза, но и специальные устройства, вмонтированные в фиброколоноскоп.

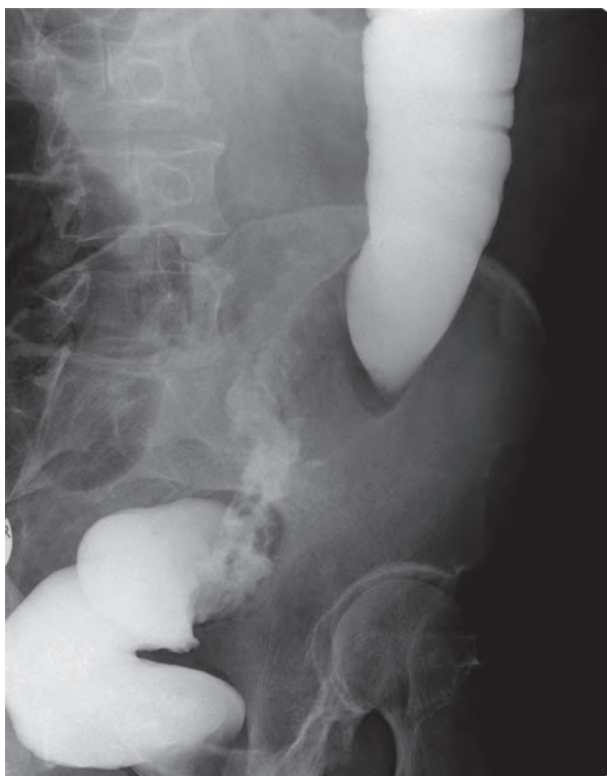**Трансректальное ультразвуковое исследование** (рис. 2). Определяет степень инвазии опухоли в кишечную стенку и окружающие ткани, позволяет установить параректальные метастазы, предварительно стадировать онкологический процесс.



**Рис. 2.** Рак нижнеампулярного отдела прямой кишки. Трансректальное УЗИ: прорастание опухолью всех слоев стенки прямой кишки (1) и метастаз в регионарный лимфатический узел (2).

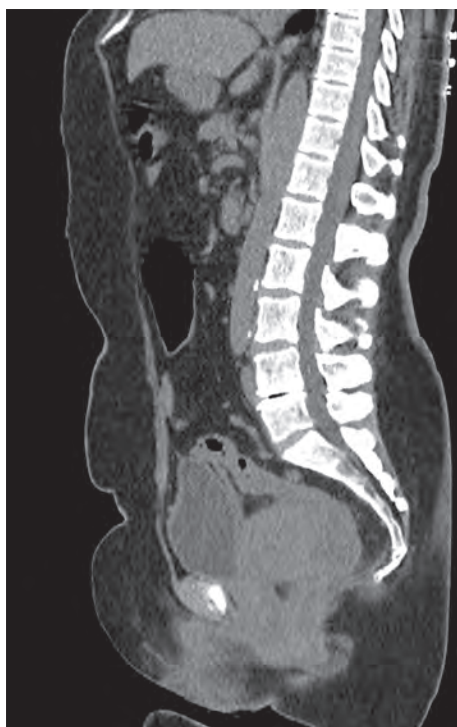**Ирригография** (рис. 3). Основным рентгенологическим симптомом рака прямой кишки является дефект наполнения при тугом ее заполнении контрастным веществом. Однако имеются и другие симптомы: атипичная перестройка рельефа слизистой оболочки, ригидность кишечной стенки, сужение участка кишки, ее фиксация. Дефект наполнения может быть в нескольких вариантах, и в первую очередь это зависит от размеров и макроскопической формы опухоли.





**Рис. 3.** Рак верхнеампулярного отдела прямой кишки. Ирригированная рентгенограмма: на 12 см от ануса определяется циркулярное сужение (1 см) за счет опухолевой инфильтрации протяженностью до 8 см.

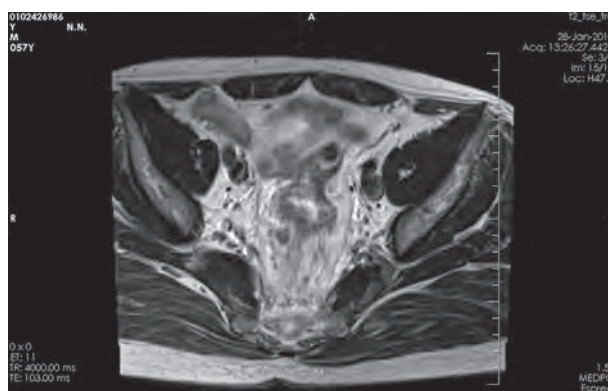
**Компьютерная томография** (рис. 4). Используется для установления местной распространенности опухолевого процесса, а также выявления метастазов в регионарных лимфатических узлах.



**Рис. 4.** Рак среднеампулярного отдела прямой кишки. КТ-грамма малого таза: опухоль прорастает матку и влагалище.

КТ-признаки опухолевого поражения прямой кишки: наличие дополнительного внутрипросветного или внутрстеночного образования с утолщением стенки кишки более 0,3 см; потеря эластичности (ригидность) стенки кишки в месте поражения; неровность, бугристость контуров пораженного участка; инфильтрация окружающей клетчатки (признак распространения опухоли за пределы кишечной стенки).

**Магнитно-резонансная томография** (рис. 5). Является «золотым стандартом» в диагностике локального распространения рака прямой кишки, позволяя обоснованно установить показания к предоперационной лучевой терапии при распространении опухоли за пределы мышечного слоя с инвазией в параректальную клетчатку.



**Рис. 5.** Рак среднеампулярного отдела прямой кишки. МРТ-грамма малого таза.

## ПРИНЦИПЫ ЛЕЧЕНИЯ

Лечение начинается после определения стадии заболевания. Данный этап отвечает на следующие вопросы: локализация опухоли; характеристика критериев T, N; вовлечение в патологический процесс собственной и/или мезоректальной фасций прямой кишки (капсула Амюсса); вовлечение в злокачественный процесс сфинктерного аппарата; наличие отдаленных метастазов (критерий M) [2].

**Локализация опухоли:** МРТ малого таза, ригидная и гибкая проктоколоноскопия.

**Критерии T, N:** эндоскопическое ректальное УЗИ, МРТ малого таза при средне- и верхнеампулярном раке, где УЗИ затруднено.

**Вовлечение сфинктерного аппарата:** сочетание эндоскопического ректального УЗИ с МРТ малого таза.

**Наличие отдаленного метастазирования (критерий M):** мультidetекторная КТ брюшной полости в сочетании с КТ грудной клетки (или рентгенография органов грудной клетки).

После проведенного стадирования опухолевого процесса по Классификации TNM следует приступить к составлению плана лечения.

### Стадия cT1N0M0

Первичным лечением может быть локальное (трансанальное) иссечение опухоли, в том числе с

использованием эндоскопических ригидных или фиброволоконных аппаратов [1]. При отсутствии опухолевого роста в крае резекции при гистологическом исследовании удаленного новообразования дальнейшее ведение больного можно ограничить динамическим наблюдением.

При наличии опухолевого роста в краях удаленного препарата выполняются или передняя резекция прямой кишки (при локализации опухоли более 10 см от ануса), или низкая передняя резекция (при локализации опухоли от 7 до 10 см от ануса), или ультранизкая передняя резекция (при локализации опухоли менее 5 см от ануса без вовлечения сфинктеров прямой кишки), или интрасфинктерная резекция (при вовлечении в опухолевый процесс внутреннего сфинктера прямой кишки), или брюшно-промежностная экстирпация (при вовлечении в опухолевый процесс внутреннего и наружного сфинктеров прямой кишки). Резекция или экстирпация прямой кишки в любом из представленных выше вариантов предполагают тотальное иссечение мезоректальной клетчатки, т. е. удаление совокупности тканей и органов, находящихся в пределах фасциальной оболочки прямой кишки, включающей параректальную клетчатку, сосуды и лимфатические узлы – *Holy plane (embriologic plane)*.

До конца 80-х гг. XX в. методика выделения прямой кишки заключалась в ее отслаивании от пресакральной фасции с последующей перевязкой «боковых связок», в которых расположены тазовые сплетения и средние прямокишечные артерии. Частота местных рецидивов достигала от 20 до 40 %, а урологических осложнений – более 50 %. Технология ТМЕ повысила показатель 5-летней выживаемости до 72 % и снизила уровень местных рецидивов опухоли до 4 % – 1-й уровень доказательности исследования [5].

#### Стадия cT2N0M0

В зависимости от высоты расположения опухоли относительно ануса проводится резекция или экстирпация прямой кишки с тотальным удалением мезоректальной клетчатки.

Важным критерием эффективности хирургического лечения рака прямой кишки является латеральный край резекции (*circumferential resection margins, CRM*) – расстояние от опухоли до собственной фасции. Впервые его значение было показано в 1986 г. Р. Quirke et al. [7], которые, применив методику серийных срезов кишки в поперечном направлении, установили вовлечение латерального края резекции в опухолевый процесс у 27 % больных. При последующем наблюдении у 85 % из них были выявлены местные рецидивы (продолжающийся рост), тогда как у больных с отсутствием опухоли в крае резекции рецидивы возникли в 3 % случаев ( $p < 0,001$ ) – 1-й уровень доказательности исследования. На основании полученных данных авторы сделали вывод о том, что состояние CRM – важный показатель качества выполненной операции, и для его адекватной оценки необходимо исследовать несколько поперечных срезов опухоли, взятых на разных уровнях. Критическим расстоянием от опухоли до собственной фасции предлагается считать 1 мм и менее, в этом случае CRM оценивается как

позитивный. При наличии CRM+ в послеоперационном периоде рекомендуется химиолучевая терапия.

#### Стадия cT3N0M0

На данной стадии заболевания наиболее эффективно комбинированное или комплексное лечение. Первое предполагает сочетание предоперационной лучевой терапии с оперативным вмешательством (локальное воздействие); второе – сочетание предоперационной лучевой терапии, химиотерапии и оперативного вмешательства, включающего ТМЕ.

При назначении лечения в этой стадии заболевания, помимо состояния CRM, следует принимать во внимание степень вовлечения мезоректальной фасции в опухолевый процесс (MRF+/-). При негативном критерии (MRF-, вовлечения собственной фасции прямой кишки в опухолевый процесс нет) назначается короткий курс лучевой дистанционной терапии по 5 Гр в течение 5 дней и на 5–7-й день после оперативного вмешательства, включающего ТМЕ.

При позитивном критерии (MRF+, вовлечение собственной фасции прямой кишки в опухолевый процесс) назначается пролонгированный курс химиолучевой терапии: 45 Гр, разбитых на 25 фракций, в сочетании с введением кселоды или капецетабина. Далее делается 6–8-недельная пауза для купирования химиолучевых реакций со стороны кроветворной системы и кожного покрова. Затем проводится оперативное вмешательство, включающее ТМЕ.

Объединенный анализ 2795 пациентов (пяти европейских клинических испытаний) показал, что дооперационный пролонгированный курс химиолучевой терапии по сравнению с послеоперационным способствует увеличению полного лечебного ответа (резорбция опухоли после проведенного лечения), снижению локального рецидива (6 % против 13 %), влияет на отдаленное метастазирование и в целом на выживаемость пациентов (74 % против 66 %) [8].

При исследовании удаленного макропрепарата определялось состояние CRM. При CRM+ в той группе пациентов, где проводилась короткая 5-дневная предоперационная лучевая терапия, назначался курс химиолучевой терапии до полной лечебной дозы, а в группе пациентов, где проводился пролонгированный курс химиолучевой терапии, назначались 6 курсов адъювантной химиотерапии спустя 3–4 недели после операции.

#### Стадия cT4N0M0, или cT4N0–N2M0, или cT3(MRF+)N0–N2M0

Этим пациентам назначается пролонгированный курс химиолучевой терапии с паузой 6–8 недель перед оперативным вмешательством, включающим ТМЕ. Спустя 3–4 недели после операции назначаются 6 курсов адъювантной химиотерапии.

#### IV стадия

При резектабельности первичного опухолевого и метастатического процессов выполняется оперативное вмешательство, после которого назначаются 6–8 курсов адъювантной химиотерапии. При сомнительных признаках резектабельности проводится предоперационная неoadъювантная химиотерапия

в объеме до 6 курсов, при возникновении признаков резектабельности первичного и метастатического опухолевых процессов выполняется отсроченное оперативное вмешательство.

К наиболее тяжелым осложнениям в раннем послеоперационном периоде относится несостоятельность колоректального анастомоза. Наиболее эффективным методом ее предупреждения и лечения является наложение протективной петлевой колостомы или илеостомы (чаще используется в Европе и США). Данный прием не оказывает влияния на частоту несостоятельности анастомоза, однако при выключенном толстокишечном пассаже улучшает результаты лечения, способствуя вторичному заживлению анастомоза [9].

#### ОСОБЕННОСТИ ВЕДЕНИЯ БОЛЬНОГО В БЛИЖАЙШЕМ ПОСЛЕОПЕРАЦИОННОМ ПЕРИОДЕ.

1. Эффективное купирование боли. Для послеоперационной аналгезии необходимо комплексное использование регионарной аналгезии, нейрональных блоков, комбинации парацетамола (ацетаминофена) и НПВС (например, кетонал), что позволяет уменьшить использование опиоидов и, как следствие, снизить их побочные эффекты.

2. Ранняя пероральная гидратация.

3. Раннее восстановление энтерального питания (через 6 часов после операции).

4. Ускоренная активизация.

#### ДАЛЬНЕЙШЕЕ ВЕДЕНИЕ ПАЦИЕНТА (ПОСЛЕ ВЫПИСКИ ИЗ СТАЦИОНАРА)

Приблизительно 80 % рецидивов и отдаленных метастазов опухоли отмечаются в первые 3 года после оперативного лечения, поэтому мониторинг больных в этот период должен быть особенно тщательным. Наиболее часто отдаленные метастазы при раке прямой кишки наблюдаются в печени, забрюшинных лимфатических узлах и легких (38–60 %). Локальный рецидив опухоли возникает в области малого таза вследствие дефектов выполнения тотальной мезоректумэктомии, за счет позитивных критериев CRM и MRF, критерия T4 опухолевого роста.

Осмотры проводятся по следующему графику:

- физикальный осмотр, ультразвуковое исследование брюшной полости, раковоэмбриональный антиген – каждые 3 месяца в течение 2 лет, далее – каждые 6 месяцев в течение 3 лет, далее – один раз в год;
- фиброколоноскопия – каждые 24 месяца, при высоком риске рецидива опухоли – каждые 6 месяцев в течение 3 лет;
- рентгенография грудной клетки – ежегодно;
- компьютерная томография грудной клетки, брюшной полости – по показаниям при выявлении изменений в ходе вышеописанных обследований.

#### ПРОГНОЗ ЗАБОЛЕВАНИЯ

Наиболее подробно сведения по выживаемости при раке прямой кишки представлены в многоцен-

тровом исследовании, проведенном в 2010 г. Американским Объединенным Комитетом по изучению рака – SEER trial (Surveillance, Epidemiology, and End Results). В базу данных вошли 35 829 пациентов (табл. 2).

**Таблица 2**  
**Распределение пациентов согласно 7-му изданию**  
**Классификации TNM**

Категория TN	Стадия заболевания	Уровень 5-летней выживаемости
T1 N0	I	81,4
T2 N0	I	75,7
T3 N0	IIA	64,0
T4a N0	IIB	55,7
T4b N0	IIC	44,7
T1–2 N1	IIIA	72,1
T1 N2a		73,8
T2 N2a	IIIB	58,2
T3 N1a		55,4
T4a N1a		53,2
T3 N1b		49,7
T1 N2b		53,2
T4a N2a		44,3
T4a N1b		43,9
T3 N2a		42,5
T2 N2b		41,7
T3 N2b	IIIC	32,0
T4a N2b		24,5
T4b N1		24,3
T4b N2a		18,5
T4b N2b		12,3

#### ЛИТЕРАТУРА REFERENCES

1. Воробьев Г.И., Пересада И.В., Филон А.Ф. Результаты трансанального эндохирургического удаления ранних форм рака прямой кишки // Колопроктология. – 2010. – № 3. – С. 21–29.

Vorobyev GI, Peresada IV, Filon AF (2010). Results of transanal endosurgical removal of early stages of rectum cancer [Rezultaty transanal'nogo endokhirurgicheskogo udaleniya rannikh form raka pryamoy kishki]. *Koloproktologiya*, 3, 21-29.

2. Клиническая оперативная колопроктология: Руководство для врачей / Под ред. В.Д. Федорова, Г.И. Воробьева, В.Л. Ривкина. – М.: ГНЦ проктологии, 1994. – 432 с.

Fedorov VD, Vorobyov GI, Rivkin VL (eds.) (1994). Clinical surgical coloproctology: guidelines for physicians [Klinicheskaya operativnaya koloproktologiya], 432.

3. Состояние онкологической помощи населению России в 2013 году / Под ред. А.Д. Каприна, В.В. Старинского, Г.В. Петровой. – М., 2014. – 80 с.

Kaprin AD, Starinskiy VV, Petpova GV (eds.) (2014). Medical assistance for oncological patients in 2013 in

Russia [Sostoyanie onkologicheskoy pomoshchi nastltniyu Possii v 2013 godu], 80.

4. TNM: Классификация злокачественных опухолей / под ред. Л.Х. Собина и др.; пер. с англ. и научн. ред. А.И. Щеголев, Е.А. Дубова, К.А. Павлов. – М.: Логосфера, 2011. – 304 с.

Sobin LH (ed.) (2011). TNM: Classification of malignant tumors, 7<sup>th</sup> ed. [TNM: Klassifikacija zlokachestvennyh opuholej], 304 p.

5. Hermanek P, Wiebelt H, Staimmer D et al. (1995) Prognostic factors of rectal carcinoma: experience of the German Multicentre Study. *Tumori*, 81, 60.

6. Jemal A et al. (2013) Global cancer statistics. *CA Cancer J Clin*, 63, 11-30.

7. Quirke P, Durdet P, Dixon MF et al. (1986). Local recurrence of rectal adenocarcinoma due to inadequate surgical resection. Histopathological study of lateral tumor spread and surgical excision. *Lancet*, 2 (8514), 996-998.

8. Valentini V, van Stiphout RG, Lammering G, Gambiaorta MA et al. (2011). Nomograms for predicting local recurrence, distant metastases, and overall survival for patients with locally advanced rectal cancer on the basis of European randomized clinical trials. *J. Clin. Oncol.*, 29 (23), 3163-3172.

9. Wilmore D, Kehlet H (2001). Management of patients in fast track surgery. *Br. Med. J.*, 322, 473-476.

#### Сведения об авторах

#### Information about the authors

**Григорьев Евгений Георгиевич** – член-корреспондент РАН, директор Иркутского научного центра хирургии и травматологии, заведующий кафедрой госпитальной хирургии с курсом нейрохирургии Иркутского государственного медицинского университета (664003, г. Иркутск, ул. Борцов Революции, 1; тел.: 8 (3952) 40-78-09)

**Grigoryev Evgeny Georgievich** – Corresponding Member of RAS, Director of Irkutsk Scientific Center of Surgery and Traumatology, Head of the Department of hospital surgery with the course of neurosurgery of Irkutsk State Medical University (664003, Irkutsk, ul. Bortsov Revolutsii, 1; tel.: +7 (3952) 40-78-09)

**Шелехов Алексей Владимирович** – доктор медицинских наук, заведующий отделением онкологии хирургического профиля (колопроктологическое) Областного онкологического диспансера, ассистент кафедры онкологии Иркутской государственной медицинской академии последипломного образования (664035, г. Иркутск, ул. Фрунзе, 32)

**Shelekhov Aleksey Vladimirovich** – Doctor of Medical Sciences, Head of the Surgical Oncology Unit of Regional Oncological Dispensary, teaching assistant at the Department of Oncology of Irkutsk State Medical Academy of Continuing Education (664035, Irkutsk, ul. Frunze, 32)