

Н.С. Пономаренко, И.А. Куклин, В.В. Монастырев, И.Н. Михайлов

ОЦЕНКА ЭФФЕКТИВНОСТИ ХИРУРГИЧЕСКОГО ЛЕЧЕНИЯ ПАЦИЕНТОВ С ЗАСТАРЕЛЫМ РАЗРЫВОМ ПЯТОЧНОГО СУХОЖИЛИЯ С ИММОБИЛИЗАЦИЕЙ КОРОТКОЙ ГИПСОВОЙ ШИНОЙ

ФГБНУ «Иркутский научный центр хирургии и травматологии», Иркутск, Россия

Повреждения пяточного сухожилия занимают ведущее место среди травм сухожильно-мышечного аппарата. В клинической практике до 58 % составляют застарелые разрывы пяточного сухожилия. В статье приводится клиническое наблюдение оперативного лечения пациента с застарелым разрывом пяточного сухожилия с применением пластики ахиллова сухожилия по Чернавскому при дефектах III степени по Myerson в сочетании с короткой гипсовой иммобилизацией и ранней активизации пациентов, что позволяет сократить период реабилитации пациентов после оперативного лечения.

Ключевые слова: пяточное сухожилие, ахиллово сухожилие, пластика по Чернавскому

ESTIMATION OF THE EFFECTIVENESS OF SURGICAL TREATMENT OF PATIENTS WITH OLD RUPTURE OF HEEL TENDON WITH SHORT PLASTER SPLINT IMMOBILIZATION

N.S. Ponomarenko, I.A. Kuklin, V.V. Monastirev, I.N. Mikhaylov

Irkutsk Scientific Center of Surgery and Traumatology, Irkutsk, Russia

Heel tendon injuries is the most common trauma of tendomuscular apparatus. Old ruptures of heel tendon occur in 58 % of cases in humans. The aim of the research was to estimate the effectiveness of treatment of the patients with old ruptures of heel tendon with Myerson type III defects who had tendon reconstruction on Chernavsky and short plaster splint immobilization of lower extremity for 4 weeks.

We operated 10 patients using reconstruction on Chernavsky in our clinic from 2012 to 2014 (average age – 47,6 ± 12,0 years, 8 males and 2 females). All patients had old ruptures of heel tendon. Average time from the moment of trauma till the operation was 112,6 ± 80,4 days. Diastasis between the ends of tendon was 5,8 ± 0,7 cm that corresponds to Myerson type III.

Average term of staying at hospital was 10 ± 2 days. We didn't register any complications in postoperative period. Term of plaster immobilization of the operated extremity was 4 weeks. AOFAS score was 34,2 ± 6,8 points at the control examination in 1,5 months that corresponds to bad functional result. We registered good functional results (88,6 ± 3,5 points) in 3 months. In 6 months, functional results were 95,9 ± 1,6 points. In 12 months after the operation average score was 97,9 ± 2,1 points that corresponds to excellent functional result.

Using heel tendon reconstruction on Chernavsky at the Myerson type III defects in combination with short plaster immobilization and early activation of patients allows to decrease term of rehabilitation of patients after the operation.

Key words: heel tendon, hamstring, reconstruction on Chernavsky

Повреждения пяточного (ахиллова) сухожилия занимают ведущее место среди травм сухожильно-мышечного аппарата и составляют от 19 до 47 % [1, 5, 9]. Наиболее часто данная патология встречается у лиц трудоспособного возраста (от 30 до 50 лет), в гендерном соотношении преобладают мужчины (12 : 1) [4].

Все повреждения пяточного сухожилия возникают вследствие травмы. Как правило, в группу риска входят спортсмены-любители, которые занимаются спортом периодически, с большим перерывом между тренировками, или лица, впервые занявшиеся спортом. По данным ряда авторов, разрыву ахиллова сухожилия предшествует плохая разминка перед тренировкой. Также в группу риска входят и профессиональные спортсмены: обычно разрыв у них происходит на фоне тендинита пяточного сухожилия после его хронической травматизации. Разрыв сухожилия наступает в результате внезапной форсированной плантарной флексии стопы.

Клиническая картина повреждения пяточного сухожилия довольно типична. Однако на амбулаторном этапе не диагностируются от 23 до 58 % по-

вреждений ахиллова сухожилия, и пациенты лечатся с диагнозом повреждение капсульно-связочного аппарата голеностопного сустава [6]. Также очень частой диагностической ошибкой при пальпации является неповрежденное сухожилие подошвенной мышцы. Определение его воспринимается как частичный разрыв пяточного сухожилия, и пациент проходит дальнейшее лечение амбулаторно.

Такой высокий процент диагностических ошибок связан с тем, что при осмотре пациента с подозрением на разрыв ахиллова сухожилия не всегда имеет место отсутствие активной плантарной флексии стопы, так как в активном сгибании стопы участвует и задняя группа мышц голени.

Поэтому пациенты поступают в клинику с картиной застарелого разрыва пяточного сухожилия. В результате для восстановления анатомии ахиллова сухожилия выполняются более травматичные реконструктивные операции, а восстановительный период после оперативного лечения значительно увеличивается.

Также остается открытым вопрос о ведении послеоперационного периода. В настоящее время нет четких

рекомендаций о длине гипсовой иммобилизации и сроках фиксации оперированной конечности в гипсовой шине. Некоторые авторы рекомендуют иммобилизацию оперированной конечности от верхней трети бедра до кончиков пальцев стопы умеренным сгибанием в коленном и эквинусном положении стопы в течение 6 и даже 9 недель [3]. Однако такой пролонгированный период усугубляет атрофию и дегенеративные изменения в мышцах голени [2]. Это в свою очередь может привести к прорезыванию швов в области регенерата в раннем реабилитационном периоде [7].

Существуют научные публикации, авторы которых вообще не рекомендуют проводить иммобилизацию оперированной конечности и разрешают ранние активные движения в голеностопном суставе [8].

Таким образом, в настоящее время не существует определённых рекомендаций по иммобилизации оперированной конечности после операций при повреждении пяточного сухожилия.

ЦЕЛЬ ИССЛЕДОВАНИЯ

Оценить эффективность лечения пациентов с застарелыми разрывами пяточного сухожилия с дефектами III степени по Myerson (рис. 1), которым выполнена пластика пяточного сухожилия по Чернавскому с иммобилизацией оперированной нижней конечности короткой гипсовой шиной в течение 4 недель.

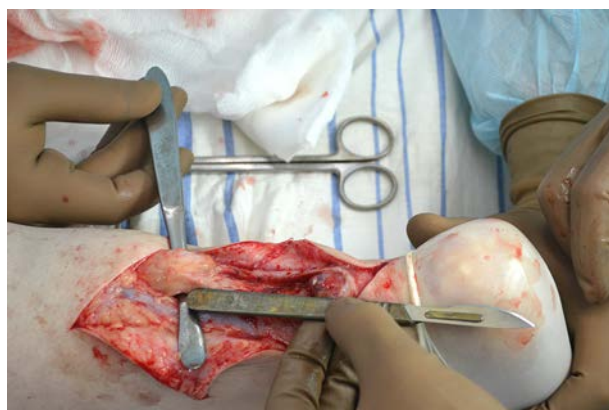

Рис. 1. Дефект между концами пяточного сухожилия 5 см (III степень по Myerson).

МАТЕРИАЛЫ И МЕТОДЫ

За период с 2012 по 2014 гг. в нашей клинике прооперированы 10 пациентов (8 мужчин и 2 женщины), которым выполнялась пластика по Чернавскому. Возраст пациентов составлял $47,6 \pm 12,0$ лет.

Все пациенты находились на лечении с диагнозом: застарелый разрыв пяточного сухожилия. Средний срок с момента травмы до операции составил $112,6 \pm 80,4$ суток. Диастаз между концами сухожилия составлял $5,8 \pm 0,7$ см, что соответствует III степени по Myerson.

Оперативное лечение выполняется следующим образом. Под перидуральной анестезией в положении больного на животе выполняется Z-образный разрез над пяточным сухожилием, от пяточного бугра до средней трети голени. Выделяется поврежденное пяточное сухожилие, иссекается рубец между прокси-

мальной и дистальной культей пяточного сухожилия. Из проксимальной культи пяточного сухожилия выкраивается сухожильный лоскут длиной, соответствующей размеру дефекта сухожилия (рис. 2).

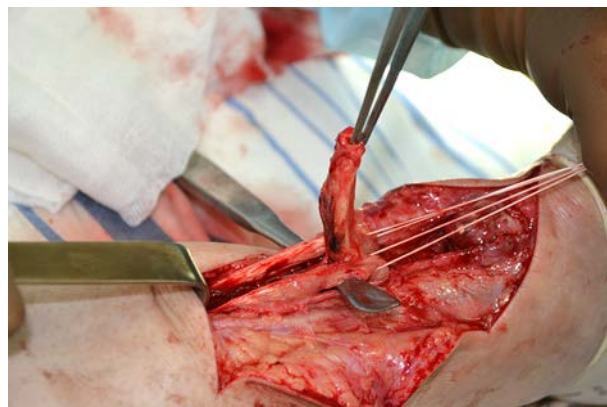


Рис. 2. Сформированный сухожильный лоскут из проксимальной культи пяточного сухожилия.

Свободный конец сухожильного лоскута прошивается нерассасывающимся шовным материалом. Дистальная культя пяточного сухожилия рассекается в горизонтальной плоскости. Полученный сухожильный лоскут низводится к дистальной культе пяточного сухожилия и внедряется в ее рассеченную поверхность, затем выполняется шов (рис. 3). Дефект в области забора сухожильного лоскута ушивается рассасывающимся шовным материалом.

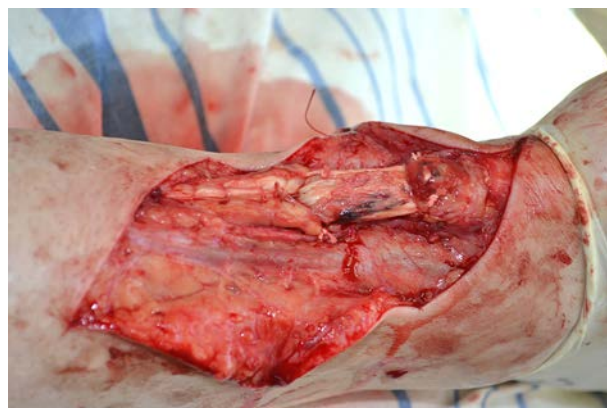

Рис. 3. Вид замещенного диастаза между проксимальной и дистальной культей пяточного сухожилия.

Рану ушивают послойно и дренируют. На 4 недели накладывают гипсовую шину от верхней трети голени до коленного сустава без его иммобилизации в эквинусном положении стопы. Кожные швы снимают на 14-й день после операции. Через 4 недели снимают гипсовую шину, разрешают дозированную нагрузку на оперированную нижнюю конечность и хождение с дополнительной опорой на трость.

РЕЗУЛЬТАТЫ И ОБСУЖДЕНИЕ

Средний срок нахождения пациентов в стационаре составил 10 ± 2 суток. Осложнений в послеоперационном периоде не отмечалось. Срок гипсовой

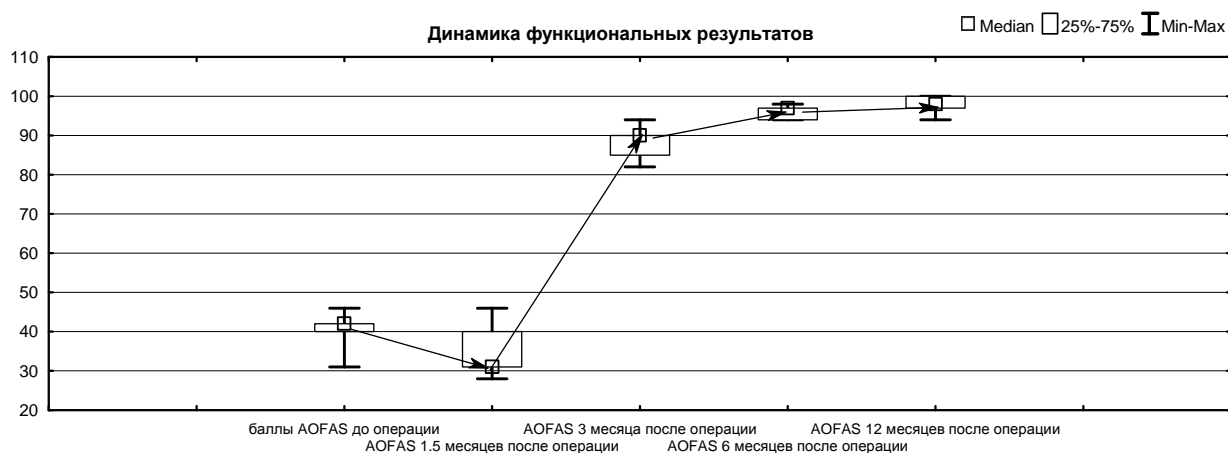


Рис. 4. Динамика функциональных результатов после оперативного лечения.

иммобилизации оперированной конечности составил 4 недели. С 5-й недели после оперативного лечения пациентам разрешено приступить к нагрузке на оперированную конечность.

В дальнейшем пациенты посещали контрольные осмотры в сроки 1,5, 3, 6 и 12 месяцев, на которых оценивались функциональные результаты по шкале AOFAS.

На контрольном осмотре через 1,5 месяца результат по шкале AOFAS составил $34,2 \pm 6,8$ баллов, что соответствует плохому функциональному результату. Средний срок отказа от средств дополнительной опоры и возврата к полной нагрузке на оперированную конечность составил $49,7 \pm 5,4$ суток.

Уже через 3 месяца отмечались хорошие функциональные результаты – $88,6 \pm 3,5$ баллов. Через 6 месяцев функциональные результаты составили $95,9 \pm 1,6$ баллов.

К 12 месяцам после операции средняя сумма баллов составила $97,9 \pm 2,1$, что оценивалось как отличный функциональный результат (рис. 4).

Клинический пример

Пациент К., 36 лет, травма 15.11.2013 г., во время прыжка почувствовал резкую боль в нижней трети правой голени по задней поверхности. За медицинской

помощью обратился в клинику по месту жительства, диагностировано повреждение капсульно-связочного аппарата правого голеностопного сустава. Пациенту рекомендовано применение НПВС мазей и тугая эластичная компрессия голеностопного сустава. На фоне рекомендованного лечения эффекта не было. 25.12.2013 г. пациент обратился в поликлинику ИНЦХТ, при осмотре: пациент передвигается без средств дополнительной опоры, хромая на правую нижнюю конечность. Кожный покров правой нижней конечности бледно-розовой окраски, чистый. Отмечается асимметрия областей прикрепления ахилловых сухожилий за счет атрофии по задней поверхности н/3 правой голени – 1,0 см. При пальпации в нижней трети правой голени отмечалось западение мягких тканей на протяжении 6 см. Движения в голеностопных суставах – сгибание/разгибание: слева 50/0/30°, справа 25/0/25°, движения болезненные. Симптомы Томпсона, Матлеса, Гоффа положительные. По данным МРТ правой голени выявлен дефект ахиллова сухожилия 6 см.

Пациент рандомизирован в основную группу, 16.01.14 г. выполнена операция: пластика застарелого разрыва ахиллова сухожилия справа по Чернавскому. После операции правая нижняя конечность иммоби-

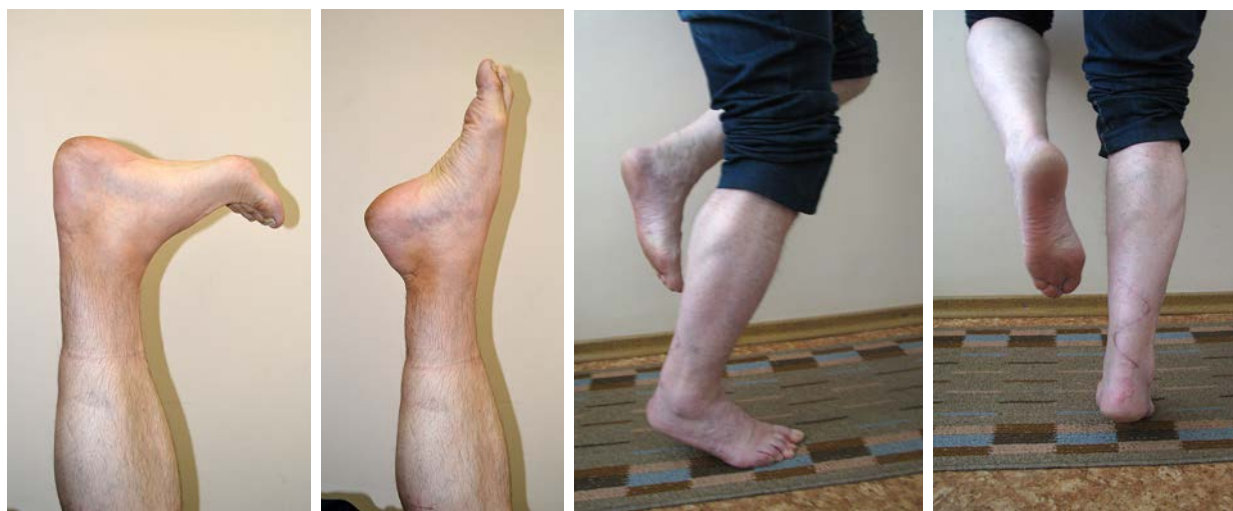

Рис. 5. Функциональные результаты через 3 месяца после оперативного лечения.

лизована передней гипсовой шиной от верхней трети голени до головок плюсневых костей, в эквинусном положении стопы. Послеоперационная рана зажила первичным натяжением, швы сняты на 14-е сутки после операции. Через 4 недели после операции пациент снял гипсовую иммобилизацию и приступил к ЛФК правой нижней конечности, к концу 5-й недели после операции пациент приступил к полной нагрузке на оперированную нижнюю конечность.

На контрольном осмотре через 3 месяца после операции объем движений в правом голеностопном суставе составил 50/0/30°, что соответствует объему движения в голеностопном суставе интактной конечности. Результат по шкале AOFAS составил 90 баллов, что соответствует хорошему результату (рис. 5).

ВЫВОДЫ

Применение пластики ахиллова сухожилия по Чернавскому при дефектах III степени по Myerson в сочетании с короткой гипсовой иммобилизацией и ранней активизацией пациентов позволяет сократить период реабилитации пациентов после оперативного лечения.

ЛИТЕРАТУРА REFERENCES

1. Белоусов А.Е. О прочности фиксации протеза к сухожилию в различные сроки после аллотендопластики в эксперименте // Матер. науч. конф. слушателей ВМА (5–6 мая 1971). – Л., 1971. – С. 15–16.

Belousov AE (1971). To the strength of fixation of the prosthesis to the tendon in different terms after allotendoplasty in experiment [O prochnosti fiksacii proteza k suhozhiliju v razlichnye sroki posle allotendoplastiki v jeksperimente]. *Mater. nauch. konf. slushatelej VMA (5–6 maja 1971)*, 15–16.

2. Гусихина В.И. Материалы к изучению репаративной регенерации сухожилия: автореф. дис. ... канд. биол. наук. – Л., 1972. – 30 с.

Gusikhina VI (1972). Materials to the study of reparative regeneration of tendon: abstract of dissertation of candidate of medical sciences [Materialy k izucheniju reparativnoj regeneracii suhozhilija: avtoref. dis. ... kand. biol. nauk], 30.

3. Краснов А.Ф., Двойников С.И. Диагностика и лечение повреждений ахиллова сухожилия // Ор-

топедия, травматология и протезирование. – 1990. – № 12. – С. 38–41.

Krasnov AF, Dvoynikov SI (1990). Diagnostics and treatment of heel tendon injuries [Diagnostika i lechenie povrezhdenij ahillova suhozhilija]. *Ortopediya, travmatologija i protezirovanie*, 12, 38–41.

4. Левицкий Ф.А., Ночевкин В.А., Гончарова Л.Д. Биомеханическое и физиологическое обоснование лавсанопластики при застарелых разрывах ахиллова сухожилия // Медицинская биомеханика. – Рига, 1986. – Т. 1. – С. 235–237.

Levitsky FA, Nochevkin VA, Goncharova LD (1986). Biomechanical and physiological grounding of PET-plasty at the old ruptures of heel tendon [Biomechanicheskoe i fiziologicheskoe obosnovanie lavsanoplastiki pri zastarelyh razryvah ahillova suhozhilija]. *Medicinskaja biomehanika*, 1, 235–237.

5. Родоманова Л.А., Кочиш А.Ю., Романов Д.В., Валетова С.В. Способ хирургического лечения пациентов с повторными разрывами ахиллова сухожилия // Травматология и ортопедия России. – 2010. – № 3. – С. 126–130.

Rodomanova LA, Kochish AY, Romanov DV, Valetova SV (2010). Method of surgical treatment of patients with heel tendon reruptures [Sposob hirurgicheskogo lechenija pacientov s povtornymi razryvami ahillova suhozhilija]. *Travmatologija i ortopedija Rossii*, 3, 126–130.

6. Русских С.В. Лечение повреждений ахиллова сухожилия (клинико-функциональное исследование): автореф. дис. ... канд. мед. наук. – Н. Новгород, 1998. – 24 с.

Russkikh SV (1998). Treatment of hell tendon injuries (clinical and functional research): abstract of dissertation of candidate of medical sciences [Lechenie povrezhdenij ahillova suhozhilija (kliniko-funkcional'noe issledovanie): avtoref. dis. ... kand. med. nauk], 24.

7. Bertelli R, Gaiani L, Palmonari M (2009). Neglected rupture of the Achilles tendon treated with a percutaneous technique. *Foot Ankle Surg.*, 15 (4), 169–173.

8. Carter TR, Fowler PJ, Blokker C (1992). Functional postoperative treatment of Achilles tendon repair. *Am. J. Sports Med.*, 20, 459–462.

9. Maffulli N, Tallon C, Wong J, Lim KP, Bleakney R (2003). Early weightbearing and ankle mobilization after open repair of acute midsubstance tears of the achilles tendon. *Am. J. Sports Med.*, 31, 692–700.

Сведения об авторах Information about the authors

Пономаренко Николай Сергеевич – младший научный сотрудник научно-клинического отдела травматологии ФГБНУ «Иркутский научный центр хирургии и травматологии»

Ponomarenko Nikolay Sergeevich – Junior Research Officer of Scientific and Clinical Department of Traumatology of Irkutsk Scientific Center of Surgery and Traumatology

Куклин Игорь Александрович – доктор медицинских наук, ведущий научный сотрудник научно-клинического отдела травматологии ФГБНУ «Иркутский научный центр хирургии и травматологии»

Kuklin Igor Aleksandrovich – Doctor of Medical Sciences, Leading Research Officer of Scientific and Clinical Department of Traumatology of Irkutsk Scientific Center of Surgery and Traumatology

Монастырев Василий Владимирович – кандидат медицинских наук, старший научный сотрудник научно-клинического отдела травматологии ФГБНУ «Иркутский научный центр хирургии и травматологии»

Monastyrev Vasily Vladimirovich – Candidate of Medical Sciences, Senior Research Officer of Scientific and Clinical Department of Traumatology of Irkutsk Scientific Center of Surgery and Traumatology

Михайлов Иван Николаевич – кандидат медицинских наук, старший научный сотрудник научно-клинического отдела травматологии ФГБНУ «Иркутский научный центр хирургии и травматологии» (664003, г. Иркутск, ул. Борцов Революции, 1; тел.: 8 (3952) 29-03-57; e-mail: scrrs.irk@gmail.com)

Mikhaylov Ivan Nikolaevich – Candidate of Medical Sciences, Senior Research Officer of Scientific and Clinical Department of Traumatology of Irkutsk Scientific Center of Surgery and Traumatology (664003, Irkutsk, ul. Bortsov Revolutsii, 1; tel.: +7 (3952) 29-03-57; e-mail: scrrs.irk@gmail.com)