

О.В. Писаревская¹, Т.Н. Юрьева^{1,3}, А.Г. Щуко^{1,2}, Е.П. Ивлева¹, Т.Н. Фролова¹

МОДИФИКАЦИЯ ТЕХНОЛОГИИ SMILE В КОРРЕКЦИИ АМЕТРОПИЙ

¹ Иркутский филиал ФГАУ «МНТК «Микрохирургия глаза» им. акад. С.Н. Федорова» МЗ РФ, Иркутск, Россия

² ГБОУ ДПО «Иркутская государственная медицинская академия последипломного образования» Минздрава России, Иркутск, Россия

³ ФГБОУ ВО «Иркутский государственный медицинский университет» Минздрава России, Иркутск, Россия

Цель: оценить клиническую эффективность и безопасность модифицированной операции SMILE при миопии слабой степени. *Методы:* обследовано 68 пациентов, оперированных методом SMILE. В первую группу вошли пациенты, оперированные по стандартной технологии с толщиной нейтрального оптического слоя линтикулы (НОСЛ) 15 мкм; во вторую группу – пациенты, оперированные по стандартной технологии с толщиной НОСЛ 30 мкм. *Результаты:* Модифицированная технология позволяет получить высокую остроту зрения, минимально изменяя биомеханические свойства роговицы.

Ключевые слова: миопия слабой степени, Smile

MODIFICATION OF SMILE TECHNOLOGY IN AMETROPIA CORRECTION

O.V. Pisarevskaya¹, T.N. Iureva^{1,3}, A.G. Shchuko^{1,2}, E.P. Ivleva¹, T.N. Frolova¹

¹ Irkutsk Branch of the S. Fyodorov Eye Microsurgery Federal State Autonomous Institution, Irkutsk, Russia

² Irkutsk State Medical Academy of Continuing Education, Irkutsk, Russia

³ Irkutsk State Medical University, Irkutsk, Russia

Purpose: To evaluate the clinical efficacy and safety of modified SMILE surgery for mild myopia. *Methods:* The study involved 68 patients (135 eyes), operated by SMILE methods for mild myopia. The first group included patients operated by standard technology with a 15 μm thickness of neural optical lenticular layer, the second group – patients, operated by a modified SMILE technology monolayer with thickness of 30 μm. A comprehensive ophthalmology examination was performed before the surgery and after the surgical treatment – on the following day, in one month and in 12 months. *Results:* In all patients of both groups the monocular uncorrected visual acuity after the operation after the period of one day, one month, and a year did not differ and made 0.88 ± 0.15 , 0.92 ± 0.1 and 0.95 ± 0.08 respectively, for the second group – 0.87 ± 0.18 , 0.92 ± 0.15 and 0.96 ± 0.10 ($p \geq 0.05$).

Follow-up in the early and late postoperative period convincingly demonstrated that visual acuity, refraction, spatial sensitivity, corneal hysteresis indices and even a subjective assessment of visual quality have no statistically significant differences among patients in both groups. During the operation and late postoperative period the complications were not noted.

Conclusion: the study found that the modified technology provides high visual acuity, while minimally changing the biomechanical properties of the cornea. Thus, a modified SMILE operation is highly predictable and safe method in correction of slight degree myopia.

Key words: mild myopia, femtosecond laser, SMILE, cornea

Рефракционная хирургия на сегодняшний день является одним из наиболее динамично развивающихся направлений офтальмологии. Требования к безопасности хирургии и послеоперационному качеству зрения повышаются с каждым годом [2, 5]. Возможно, в связи с этим наиболее распространённая и популярная рефракционная операция для коррекции аметропии – лазерный кератомилез *in situ* (Lasik) – уступила место фемтосекундной хирургии [3].

Создание фемтосекундного лазера явилось принципиально новым направлением развития рефракционной хирургии. Операция SMILE (Small Incision Lenticule Extraction) – экстракция линтикулы через малый разрез – позволяет проводить коррекцию зрения без использования эксимерлазерных установок [8, 11, 13]. В настоящее время операция SMILE является вершиной рефракционной хирургии, позволяя пациентам не только получить максимально возможный функциональный результат, но и значительно сократить сроки реабилитации [4, 6].

Однако при миопии слабой степени техническими сложностями выполнения операции SMILE являются малая толщина и низкая механическая прочность линтикулы. Толщина её по центру составляет от 30 до 60 мкм, что в 2–3 раза меньше, чем при миопии средней степени, что затрудняет её обозначение и отсепаровку. При удалении тонкой линтикулы возможен её разрыв, неполное извлечение, приводящее к формированию индуцированного иррегулярного астигматизма, и, возможно, именно это ограничивает применение данной технологии и требует разработки новых или дополнительных хирургических приёмов.

Всё это и определило цель данного исследования – модифицировать технологию SMILE при миопии слабой степени и провести анализ её клинической эффективности и безопасности.

МАТЕРИАЛЫ И МЕТОДЫ

Клинические исследования проведены в соответствии с Хельсинкской декларацией Всемирной

медицинской ассоциации «Этические принципы проведения научных медицинских исследований с участием человека» (1964 г. с поправками 2000 г.) и Федеральным законом Российской Федерации от 21 ноября 2011 г. № 323-ФЗ «Об основах охраны здоровья граждан в Российской Федерации». У пациентов получено информированное согласие на участие в исследовании.

В период с февраля 2013 г. по май 2016 г. в Иркутском филиале ФГАУ «МНТК «Микрохирургия глаза» им. акад. С.Н. Федорова» МЗ РФ проведено 2796 операций по технологии SMILE. Из них более 15 % составили пациенты с миопией слабой степени.

Известно, что стандартная операция SMILE состоит из четырёх основных этапов. На первых двух формируются задняя поверхность лентиккулы и её врез, согласно стандартам, с толщиной по периферии 15 μm . Третий этап заключается в формировании роговичного лоскута, преимущественно толщиной 100–130 μm (в среднем $116 \pm 1,09 \mu\text{m}$), на окончательном, четвёртом, этапе формируется вертикальный врез лоскута шириной от 2,07 до 4,35 мм (в среднем $2,37 \pm 0,12 \text{ мм}$). Выбор размера вреза и толщины роговичного лоскута подбирается индивидуально в зависимости от исходной толщины роговицы, степени миопии и предпочтений хирурга. Расчёт операции основывается на том принципе, что остаточная толщина стромы должна быть не менее 290–300 μm [8].

С целью предотвращения вышеописанных осложнений при коррекции миопии слабой степени были разработаны следующие модификации (подано изобретение). Нейтральный оптический слой увеличен с 15 до 30 μm , а роговичный врез расширен с 2–3 мм (30–45°), что в целом повышает прочностные свойства лентиккулы и позволяет извлечь её единым лоскутом (рис. 1).

Операции по технологии SMILE выполнялись с помощью фемтосекундной установки Visumax. Для оценки клинической эффективности и рефракционного результата был проведён сравнительный анализ изменения зрительных функций и оптиче-

ских свойств роговицы у пациентов двух групп. В первую группу включено 30 человек (60 глаз), оперированных по стандартной технологии, с толщиной нейтрального оптического слоя лентиккулы 15 μm . Вторую группу составили 34 пациента (68 глаз), оперированных по модифицированной технологии SMILE с толщиной нейтрального оптического слоя лентиккулы 30 μm . Распределение по полу и возрасту было сопоставимо в обеих группах. Дооперационный сфероцилиндрический компонент рефракции в среднем составлял $-2,39 \pm 0,76$ у пациентов первой группы и $-2,27 \pm 0,81$ – у пациентов второй (табл. 1).

Всестороннее офтальмологическое обследование проводилось до операции и после хирургического лечения – на следующие сутки, через месяц и через 12 месяцев – и включало определение остроты зрения вдаль без коррекции и с коррекцией монокулярно. Состояние роговицы оценивалось на сканирующем приборе переднего отрезка глаза «Pentacam» (Германия). Оценка биомеханических свойств роговицы осуществлялась на приборе ORA (Ocular Response Analyzer, США). Исследование пространственной контрастной чувствительности проводилось на компьютерном периметре Galaxy (Германия). Субъективная оценка качества зрения оценивалась с помощью стандартных тестов VF-14 по 5-балльной шкале, с помощью анкетирования пациентов. Предлагались 14 ситуаций, встречающихся в повседневной жизни.

РЕЗУЛЬТАТЫ

У всех пациентов обеих групп монокулярная некорригированная острота зрения после операции вдаль на первые сутки, через один месяц и через год практически не отличалась и составляла $0,88 \pm 0,15$; $0,92 \pm 0,1$ и $0,95 \pm 0,08$ соответственно, во второй группе – $0,87 \pm 0,18$; $0,92 \pm 0,15$ и $0,96 \pm 0,10$ соответственно ($p \geq 0,05$).

Послеоперационный сфероцилиндрический компонент в двух сравниваемых группах в течение года изменялся с $+0,17 \pm 0,46$ Дптр в первой группе и $+0,12 \pm 0,39$ Дптр во второй (в первые сутки после

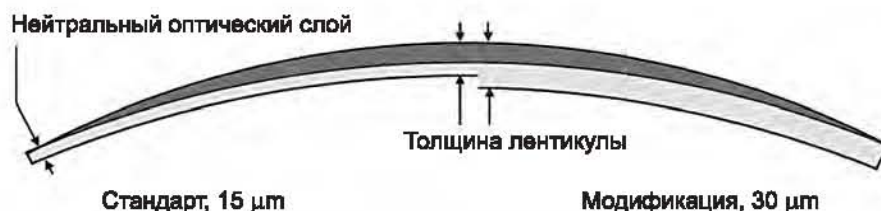


Рис. 1. Изменение толщины лентиккулы в зависимости от увеличения толщины нейтрального оптического слоя.

Таблица 1

Показатели остроты зрения и рефракции в обеих группах до операции

Показатель	Группа 1	Группа 2	p
Количество глаз	70	65	–
Предоперационная UDVA	$0,14 \pm 0,12$	$0,12 \pm 0,17$	0,09
Предоперационная CDVA	$0,94 \pm 0,1$	$0,95 \pm 0,1$	0,29
Предоперационная MR SE (D)	$-2,39 \pm 0,76$	$-2,27 \pm 0,81$	0,14

операции) до $-0,06 \pm 0,27$ Дптр в первой группе и $-0,08 \pm 0,39$ Дптр во второй (к году после операции) (табл. 2). Необходимо отметить, что имевший место в первые дни после операции незначительный гиперметропический сдвиг сферического компонента по данным рефрактометрии в обеих группах постепенно нивелировался к первому месяцу и оставался стабильным на протяжении всего срока наблюдения до года.

Максимально возможная острота зрения была достигнута у пациентов обеих групп также в равном соотношении: в первой группе к году – у 87 %, во второй – в 86 % случаев.

Отклонение от расчётной рефракции, превышающей $\pm 0,5$ Дптр, отмечено лишь в 13 % случаев в обеих группах.

Было выявлено, что фемтосекундное вмешательство на роговице не способствует в ранние послеоперационные сроки повышению пространственной контрастной чувствительности, особенно в диапазоне высоких частот. Однако, как было представлено в нашей предыдущей публикации [6], наблюдение за пациентами в отдалённые сроки продемонстрировало постепенное повышение показателей визоконтрастметрии до нижних границ среднестатистической нормы (рис. 2).

Исследование с помощью трёхмерной Шеймпфлюг-регистрации оптических свойств роговицы показало некоторое увеличение аберраций высокого порядка, независимо от толщины нейтрально оптического слоя линтикулы (табл. 3). Необходимо

Таблица 2

Сравнительный анализ изменения монокулярной остроты зрения и рефракции у пациентов после коррекции миопии слабой степени в обеих группах

Срок	Группа	UDVA	Postop MR, SE (D)	$\pm 0,5$ D	UDVA 20/20	UDVA 20/25
1-й день	I	$0,88 \pm 0,15$	$+0,17 \pm 0,46$	82 %	45 %	79 %
	II	$0,87 \pm 0,18$	$+0,12 \pm 0,39$	83 %	47 %	79 %
1 месяц	I	$0,92 \pm 0,10$	$-0,01 \pm 0,40$	85 %	80 %	91 %
	II	$0,92 \pm 0,15$	$-0,07 \pm 0,45$	84 %	83 %	90 %
1 год	I	$0,95 \pm 0,08$	$-0,06 \pm 0,38$	87 %	87 %	98 %
	II	$0,96 \pm 0,10$	$-0,08 \pm 0,39$	87 %	86 %	97 %

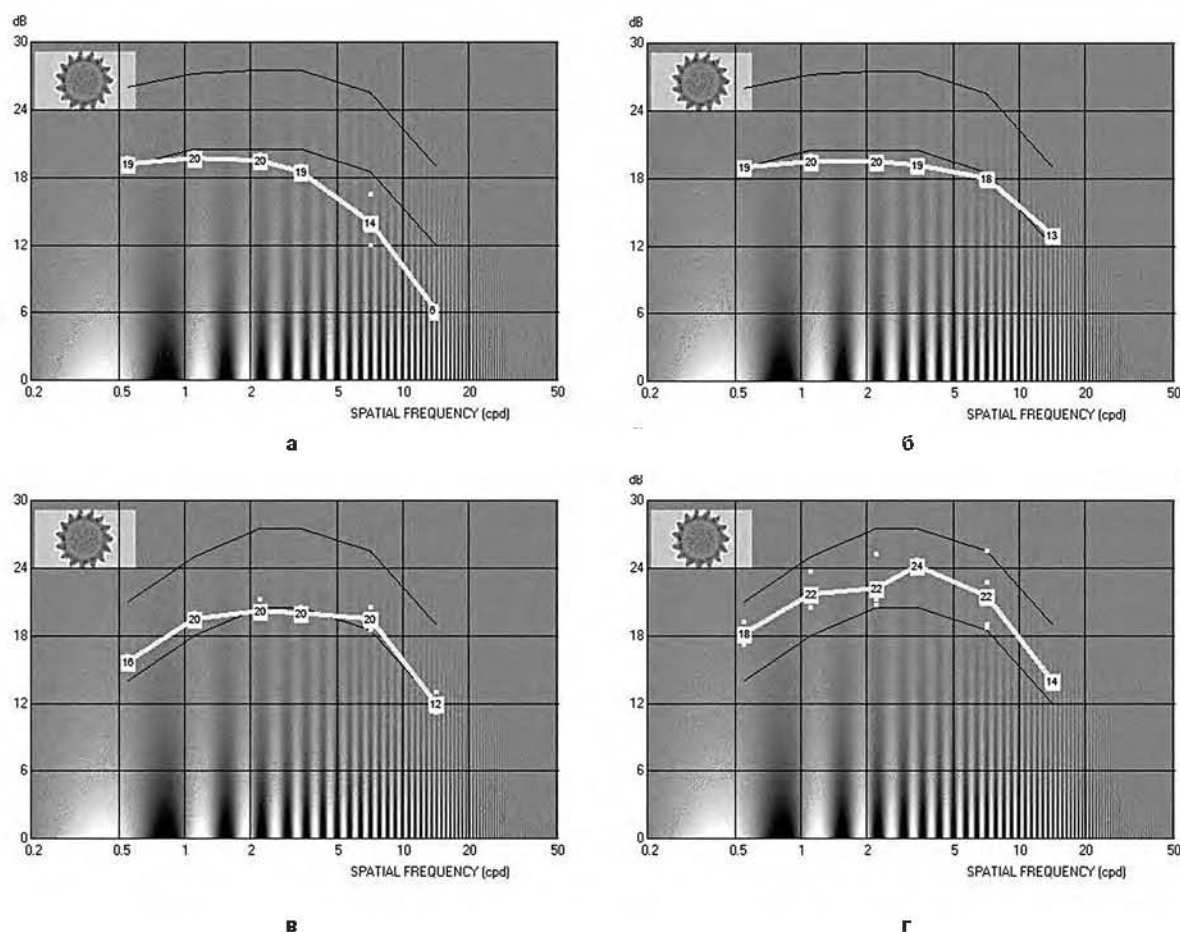


Рис. 2. Изменение пространственной чувствительности: **а** – до операции; **б** – после операции на 1-е сутки; **в** – через 1 месяц после операции; **г** – через 1 год после операции.

отметить, что после операции SMILE преломляющая сила роговицы в обеих группах, по данным Pentacam-исследований, носила регулярный характер, имела широкую и чёткую оптическую зону, а также отличалась выраженной кератотопографической однородностью.

Таблица 3
Сравнительный анализ изменения аберраций
высоких порядков у пациентов после коррекции
миопии слабой степени в обеих группах

Срок	Группа	HOA RMS	p
До операции	I	0,340 ± 0,119	0,87
	II	0,331 ± 0,121	
1-й день	I	0,463 ± 0,126	0,84
	II	0,443 ± 0,134	
1 месяц	I	0,468 ± 0,129	0,78
	II	0,447 ± 0,150	
1 год	I	0,445 ± 0,176	0,65
	II	0,422 ± 0,152	

Полученные данные при обследовании пациентов на ОСТ также свидетельствуют о том, что фемтосекундные лазеры позволяют создать поверхностный лоскут и лентикуну прецизионно ровными по толщине на всем протяжении [1, 7, 8, 10, 12].

Динамическое обследование пациентов на анализаторе биомеханических свойств глаза до и после операции SMILE выявило, что показатели корнеального гистерезиса (КГ) до операции в обеих группах соответствовали данным литературы и в среднем составляли около $10,4 \pm 0,12$. В первые сутки после операции было отмечено значительное снижение показателей КГ до $7,4 \pm 0,15$ в первой и до $7,38 \pm 0,18$ во второй группе. Однако уже через месяц наблюдалось повышение показателей КГ на 8,4 % и 8,1 % соответственно, что свидетельствовало об усилении биомеханических свойств роговицы, и к году значения достигли в среднем $8,62 \pm 0,12$ в обеих группах.

Постепенное увеличение корнеального гистерезиса роговицы после операции, по нашему мнению, обусловлено особенностями технологии SMILE: малым роговичным доступом, увеличением плотности стромы в зоне формирования рубца и полной адаптацией роговичного лоскута (рис. 3).

Кроме оценки полученных зрительных функций, у пациентов проводилась субъективная оценка качества зрения. Анкетирование пациентов включало вопросы о возможности и удобстве вождения автомобиля в тёмное время суток, о времени комфортной работы на компьютере, о переносимости зрительных нагрузок на различном расстоянии. В обеих группах после операции SMILE субъективная удовлетворённость качеством зрения была достаточно высокой, что объясняется коротким периодом реабилитации и редко встречающимися эффектами «halo» и «glare», характерными для небольшой оптической зоны при эксимерлазерной операции.

Наблюдения за пациентами в раннем и позднем послеоперационном периоде убедительно продемонстрировали, что острота зрения, рефракция, пространственная чувствительность, показатели корнеального гистерезиса и даже субъективная оценка качества зрения не имеют статистически значимых различий у пациентов в обеих группах.

Таким образом, модифицированная операция SMILE в коррекции миопии слабой степени является высокоэффективным, предсказуемым и безопасным методом. Удаление лентикунулы через малый разрез сокращает период реабилитации пациентов, минимально изменяя биомеханические свойства роговицы.

ЛИТЕРАТУРА REFERENCES

1. Костин О.А., Ребриков С.В., Овчинников А.И., Степанов А.А. Фемтосекундные лазерные операции FLEx – первый опыт применения // Офтальмохирургия. – 2013. – № 1. – С. 36–39.

Kostin OA, Rebrikov SV, Ovchinnikov AI, Stepanov AA (2013). Femtosecond laser surgery FLEx – first impressions

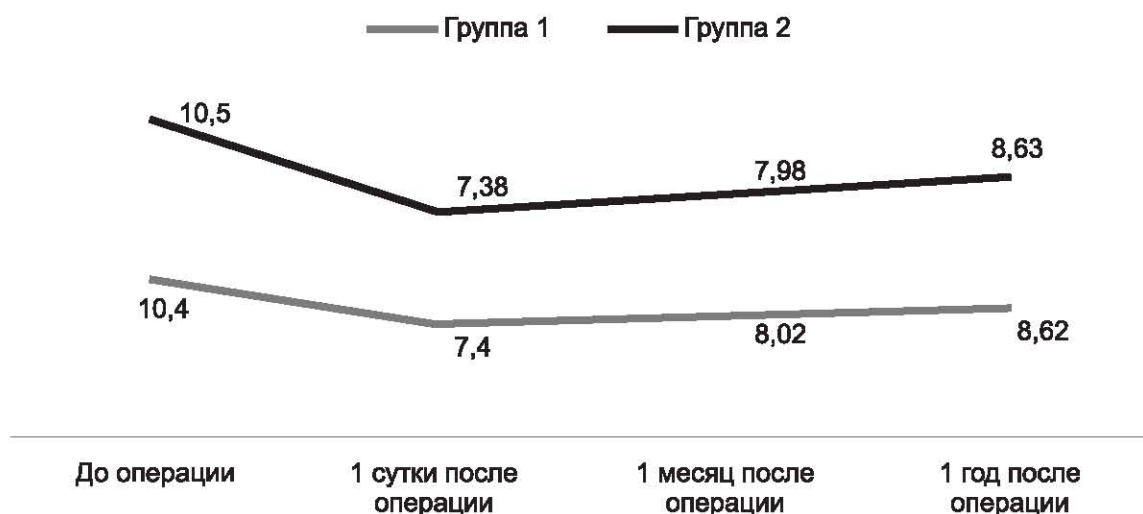


Рис. 3. Изменение биомеханических свойств роговицы у пациентов после коррекции миопии слабой степени в обеих группах.

[Femtosekundnye lazernye operatsii FLEx – pervyyu opyt primeneniya]. *Oftal'mokhirurgiya*, (1), 36-39.

2. Овечкин И.Г., Першин К.Б., Кисляков Ю.Ю., Прокофьев А.Б., Арутюнова О.В., Манько О.М., Пасечный С.Н. Профилактика функциональных нарушений зрения у перенесших фоторефракционные операции пользователей персональных компьютеров. Часть 2. Методика стимуляции зрительных функций в условиях офтальмологического кабинета // Рефракционная хирургия и офтальмология. – 2003. – Т. 3, № 1. – С. 88-90.

Ovchkin IG, Pershin KB, Kislyakov YY, Prokofiev AB, Arutyunova OV, Manko OM, Pasechnyi SN (2003). Prevention of functional impairment in PC users underwent photorefractive surgery. Part 2: Methods of stimulation of visual functions in conditions of an ophthalmologist's office [Profilaktika funktsional'nykh narusheniy zreniya u perenessikh fotorефракtsionnye operatsii pol'zovateley personal'nykh komp'yutero. Chast' 2. Metodika stimulyatsii zritel'nykh funktsiy v usloviyakh oftal'mologicheskogo kabineta]. *Refraktsionnaya khirurgiya i oftal'mologiya*, 3 (1), 88-90.

3. Першин К.Б., Пашинова Н.Ф., Баталина Л.В., Овечкин И.Г., Арутюнова О.В., Манько О.М., Азербайев Т.Э., Соловьева Г.М. Комплексная оценка лазерного in situ кератомилеза (ЛАСИК). Осложнения и критерии эффективности // Рефракционная хирургия и офтальмология. – 2002. – Т. 2, № 1. – С. 21-28.

Pershin KB, Pashinova NF, Batalina LV, Ovchkin IG, Arutyunova OV, Manko OV, Azerbaev TE, Solovyova GM (2002). Comprehensive assessment in situ laser keratomileusis (LASIK). Complications and performance criteria [Kompleksnaya otsenka lazernogo in situ keratomileza (LASIK). Oslozhneniya i kriterii effektivnosti]. *Refraktsionnaya khirurgiya i oftal'mologiya*, 2 (1), 21-28.

4. Соломатин И., Гертнере Я. SMILE – новейшая малоинвазивная технология полностью фемтосекундной коррекции зрения. Результаты 6 месяцев наблюдения // Современные технологии катарактальной и рефракционной хирургии. – 2011. – С. 399-403.

Solomatin AI, Gertnere Y (2011). SMILE – the latest minimally invasive technology of fully femtosecond vision correction. Results of 6 months follow-up [SMILE – noveyshaya maloinvazivnaya tekhnologiya polnost'yu femtosekundnoy korrektsii zreniya. Rezul'taty 6 mesyatsev nablyudeniya]. *Sovremennye tekhnologii kataraktal'noy i refraktsionnoy khirurgii*, 399-403.

5. Тарутта Е.П. Осложнённая близорукость как причина инвалидности и возможности ее профилактики в детском возрасте // Ликвидация устранимой слепоты: всемирная инициатива ВОЗ. Ликвидация детской слепоты: Матер. 2-го Рос. межрегион. симп. – М., 2004. – С. 92-99.

Tarutta EP (2004). Complicated myopia as a cause of disability and the possibilities of its prevention in children [Oslozhnennaya blizorukost' kak prichina invalidnosti i vozmozhnosti ee profilaktiki v detskom vozraste]. *Likvidatsiya ustranimoy slepoty: vseмирnaya initsiativa VOZ. Likvidatsiya detskoy slepoty: Materialy 2-go Rossiyskogo mezhregional'nogo simpoziuma*, 92-99.

6. Щуко А.Г., Писаревская О.В., Юрьева Т.Н., Букина В.В., Ивлева Е.П., Гребенюк Т.Н., Экстракция лентикюлы через малый разрез – новая технология в рефракционной хирургии // Практическая медицина. – 2015. – № 2 (87), Т. 1. – С. 124-126.

Shchuko AG, Pisarevskaya OV, Iureva TN, Bukina VV, Ivleva EP, Grebenyuk TN (2015). Lenticule extraction through a small incision – a new technology for refractive surgery [Ekstraktsiya lentikuly cherez malyy razrez – novaya tekhnologiya v refraktsionnoy khirurgii]. *Prakticheskaya meditsina*, 2 (87), 124-126.

7. Binder PS (2004). Flap dimensions created with the Intralase FS laser. *J. Cataract. Refract. Surg.*, (30), 26-32.

8. Blum M, Kunert KS, Engelbrecht C, Dawczynski J, Sekundo W (2010). Femtosecond lenticule extraction (FLEx) – Results after 12 months in myopic astigmatism. *Klin. Monbl. Augenheilkd.*, 227 (12), 961-965.

9. Blum M, Kunert K, Schroder M, Sekundo W (2010). Femtosecond lenticule extraction for the correction of myopia: preliminary 6-month results. *Graefes Arch. Clin. Exp. Ophthalmol.*, (248), 1019-1027.

10. Durrie DS, Keririan GM (2005). Femtosecond laser versus mechanical keratome flaps in wavefront-guided laser in situ keratomileusis; prospective centrolateral eye study. *J. Cataract. Refract. Surg.*, (31), 120-126.

11. Sekundo W, Blum M (2010). Femtosecond lenticule extraction (FLEx). *Ophthalmologe*, (107), 967-970.

12. Shah R, Shah S, Sengupta S (2011). Results of small incision lenticule extraction: All-in-one femtosecond laser refractive surgery. *J. Cataract. Refract. Surg.*, 37 (1), 127-137.

Сведения об авторах Information about the authors

Писаревская Олеся Валерьевна – кандидат медицинских наук, заведующая рефракционным отделением Иркутского филиала ФГАУ «МНТК «Микрохирургия глаза» им. акад. С.Н. Федорова» МЗ РФ (664033, г. Иркутск, ул. Лермонтова, 337; тел.: 8 (3952) 56-41-48; e-mail: Lesya_pisarevsk@mail.ru)

Pisarevskaya Olesya Valerievna – Candidate of Medical Sciences, Head of the Refractive Department of the Irkutsk Branch of the S. Fyodorov Eye Microsurgery Federal State Autonomous Institution (664033, Irkutsk, Lermontov str., 337; tel.: +7 (3952) 56-41-48; e-mail: Lesya_pisarevsk@mail.ru)

Юрьева Татьяна Николаевна – доктор медицинских наук, заместитель директора по научной работе Иркутского филиала ФГАУ «МНТК «Микрохирургия глаза» им. акад. С.Н. Федорова» МЗ РФ, профессор кафедры глазных болезней ФГБОУ ВО «Иркутский государственный медицинский университет» Минздрава России (тел.: 8 (3952) 56-41-39; e-mail: tnyurieva@mail.ru)

Iureva Tatyana Nikolaevna – Doctor of Medical Sciences, Deputy Director of the Irkutsk Branch of the S. Fyodorov Eye Microsurgery Federal State Institution, Professor at the Department of Eye Diseases of Irkutsk State Medical University (tel.: +7 (3952) 56-41-39; e-mail: tnyurieva@mail.ru)

Щуко Андрей Геннадьевич – доктор медицинских наук, профессор, директор Иркутского филиала ФГАУ «МНТК «Микрохирургия глаза» им. акад. С.Н. Федорова» МЗ РФ, заведующий кафедрой глазных болезней ГБОУ ДПО «Иркутская госу-

дарственная медицинская академия последипломного образования» Минздрава России (тел.: 8 (3952) 56-41-37; e-mail: shishkinamntk@mail.ru)

Shchuko Andrey Gennadyevich – Doctor of Medical Sciences, Professor, Director of the Irkutsk Branch of the S. Fyodorov Eye Microsurgery Federal State Institution, Head of the Department of Eye Diseases of Irkutsk State Medical Academy of Continuing Education (tel.: +7 (3952) 56-41-37; e-mail: shishkinamntk@mail.ru)

Ивлева Екатерина Павловна – врач-офтальмолог Иркутского филиала ФГАУ «МНТК «Микрохирургия глаза» им. акад. С.Н. Федорова» МЗ РФ (e-mail: Lep81@mail.ru)

Ivleva Ekaterina Pavlovna – Ophthalmologist at the Irkutsk Branch of the S. Fyodorov Eye Microsurgery Federal State Institution (e-mail: Lep81@mail.ru)

Фролова Татьяна Николаевна – врач-офтальмолог Иркутского филиала ФГАУ «МНТК «Микрохирургия глаза» им. акад. С.Н. Федорова» МЗ РФ (e-mail: t.grebenuk@rambler)

Frolova Tatyana Nikolaevna – Ophthalmologist at the Irkutsk Branch of the S. Fyodorov Eye Microsurgery Federal State Institution (e-mail: t.grebenuk@rambler)