

УДК 616.381-089.5-031.83

**Якушевский А.Б.<sup>1,3</sup>, Плеханов А.Н.<sup>1,2</sup>, Жарников А.В.<sup>1,3</sup>**

# **КРИТЕРИИ ОЦЕНКИ ЭФФЕКТИВНОСТИ ВЫСОКОЙ СПИНАЛЬНОЙ АНЕСТЕЗИИ ПРИ ОПЕРАЦИЯХ НА ВЕРХНЕМ ЭТАЖЕ БРЮШНОЙ ПОЛОСТИ**

<sup>1</sup> ФГБОУ ВО «Бурятский государственный университет»  
(670002, г. Улан-Удэ, ул. Комсомольская, 16, Россия)

<sup>2</sup> ФГБНУ «Иркутский научный центр хирургии и травматологии»  
(664003, г. Иркутск, ул. Борцов Революции, 1, Россия)

<sup>3</sup> НУЗ «Отделенческая клиническая больница ст. Улан-Удэ ОАО «РЖД»  
(670002, г. Улан-Удэ, ул. Комсомольская, 16, Россия)

*В статье представлен опыт использования высокой спинальной анестезии в хирургическом лечении заболеваний органов верхнего этажа брюшной полости у 112 больных. При этом разработана и предложена оригинальная методика выполнения высокой спинальной анестезии, которая апробирована у 55 пациентов. В группу сравнения включали пациентов, которым выполнена эпидуральная анестезия и эндотрахеальный наркоз. Критериями включения были больные, которым были выполнены плановые и экстренные хирургические вмешательства на верхнем этаже брюшной полости, а также личное согласие больного на участие в исследовании. Нами оценивались показатели центральной гемодинамики на различных этапах операций. Во всех исследуемых группах отмечалось снижение показателей гемодинамики, однако наиболее выраженным оно было у пациентов, оперированных под эндотрахеальным наркозом, менее выраженным – у пациентов, оперированных под эпидуральной анестезией, и ещё менее выраженным – в группе больных с высокой спинальной анестезией. В статье показано, что высокая спинальная анестезия имеет значительные преимущества перед другими видами анестезии, в частности, перед эндотрахеальным наркозом. По простоте и технике выполнения, а также по материальному обеспечению высокая спинальная анестезия близка к эпидуральной анестезии, но, в отличие от неё, обеспечивает достаточный, продолжительный и высокий уровень обезболивания органов брюшной полости. Она легче переносится больным, не вызывает серьёзных осложнений. В работе в качестве иллюстрации приведены клинические примеры, в которых показана эффективность высокой спинальной анестезии у возрастных больных с операционно-анестезиологическим риском.*

**Ключевые слова:** спинальная анестезия, брюшная полость, хирургическая операция, результаты

## **CRITERIA OF ASSESSMENT OF HIGH SPINAL ANESTHESIA EFFICIENCY IN UPPER ABDOMEN SURGERIES**

**Yakushevskiy A.B.<sup>1,3</sup>, Plekhanov A.N.<sup>1,2</sup>, Zharnikov A.V.<sup>1,3</sup>**

<sup>1</sup> Buryat State University (670002, Ulan-Ude, ul. Komsomolskaya, 1b, Russian Federation)

<sup>2</sup> Irkutsk Scientific Center of Surgery and Traumatology  
(664003, Irkutsk, ul. Bortsov Revolyutsii, 1, Russian Federation)

<sup>3</sup> Railway Clinical Hospital at the Station of Ulan-Ude  
(670002, Ulan-Ude, ul. Komsomolskaya, 1b, Russian Federation)

*In recent years, the frequency of application of regional anesthesia methods, and especially in economically developed countries, has progressively increased. This paper presents the experience of high spinal anesthesia during operations on the upper part of the abdominal cavity in 112 patients. We have developed and proposed a method of simultaneous high spinal anesthesia, with the development of high neuromuscular block to the level of the first and second thoracic vertebrae. By its simplicity and technique, as well as by maintenance high spinal anesthesia is close to epidural analgesia, but unlike that it provides adequate, long-lasting and high level of pain relief of the abdominal organs. Compared to "traditional" methods of pain relief high spinal anesthesia reduces the risk of thromboembolic complications, decreases the amount of blood loss, reduces risk of developing complications from respiratory and cardiovascular systems, reduces the duration of postoperative paresis of the intestine. The use of high spinal anesthesia during operations on the upper part of the abdominal cavity is the method of choice. This type of anesthesia has advantages over other types of pain relief, and is better tolerated by patients. The proposed technique of regional anesthesia – high spinal anesthesia – has broad prospects for use in clinical practice.*

**Key words:** spinal anesthesia, abdominal cavity, surgery, results

За последние несколько десятилетий нейроаксиальные методы обезболивания и применяемые в ходе этих методов различные местные анестетики прогрессируют. В настоящее время они обеспечивают

обезболивание высокого качества с минимальными побочными эффектами. В последние годы прогрессивно увеличивается частота применения методов регионарной анестезии (РА) и в первую очередь – в

экономически развитых странах. По многочисленным данным литературы, РА составляет от 15 % до 45 % в общем объёме анестезиологических пособий, из них 20–40 % приходится на долю спинальной анестезии [1, 3, 16].

Совершенствование техники оперативных вмешательств, внедрение новых технологий, достижения фармакологии, анестезиологии и реаниматологии значительно расширили показания к применению различного вида центральных проводниковых блокад. Общеизвестны достоинства центральных проводниковых блокад ввиду целого ряда преимуществ. Ноцицептивные импульсы, попадающие в гипоталамус и кору головного мозга, вызывают эфферентные импульсы к различным эндокринным органам, приводя к различным эндокринным и метаболическим эффектам. Операции, производимые под общей ингаляционной анестезией, вызывают повышение концентрации в плазме кортизола, альдостерона, ренина, вазопрессина, гормона роста, адреналина и норадреналина [4, 15]. Кроме того, с началом операции в плазме возрастает уровень глюкозы и молочной кислоты. Стабильная сегментарная аналгезия, обеспечивающая надёжную защиту от операционного стресса, который вызывает стимуляцию секреции кatabолических гормонов, а также цитокинов, концентрация которых в плазме крови зависит от тяжести операционной травмы и вида анестезии.

В условиях регионарной анестезии отсутствуют главные звенья цепи неблагоприятных патофизиологических сдвигов, наблюдаемых при проведении операций под общей анестезией. Отсутствие стрессовых моментов интубации и экстубации, а также более полная, по сравнению с общей анестезией, блокада как соматической, так и висцеральной афферентной импульсации позволяет свести к минимуму или полностью исключить ответную гемодинамическую и гормональную реакцию организма на операционный стресс. Многочисленные работы, посвящённые сравнительному анализу разновидностей общей и сегментарной анестезии в различных областях хирургии, свидетельствуют о том, что блокады местными анестетиками на сегментируемом уровне ноцицептивной импульсации и периферическая блокада в значительной степени подавляют стимуляцию процессов высвобождения кортизола АКГТТ, серотонина и глюкозы под влиянием ц-АМФ и выброс адреналина из надпочечников [2, 4, 14].

Одним из видов региональной анестезии является спинальная анестезия (СА). Данный вид обезболивания зарекомендовал себя как адекватный и надёжный метод при операциях на нижнем этаже брюшной полости, нижних конечностях, включая ортопедические, абдоминальные, урологические и гинекологические вмешательства [3, 12, 18]. Кроме того, СА можно считать методом выбора у «проблемных» пожилых пациентов, страдающих тяжёлой сопутствующей патологией [11, 17].

Ещё в прошлом веке Б.А. Петров дал такую высокую оценку спинальной анестезии: «Нет ни одного вида местного или проводникового обезболивания,

который давал бы столь полную анестезию, как спинномозговое обезболивание. Нет ни одного способа более простого по технике, который в такой степени обеспечивал хирургу наилучшие условия производства самых сложных операций в брюшной полости...» (1954) [2]. К положительной стороне спинальной анестезии относят вялый паралич мышц – миоплегию и миорелаксацию. Использование современных местных анестетиков, применение одноразовых игл малого диаметра (соответственно, малотравматичных за счёт значительного уменьшения травматизации паравerteбральных тканей), простой интраоперационный мониторинг позволяют применять спинальную анестезию при различных заболеваниях органов брюшной полости, требующих операционного вмешательства, как в плановом, так и в экстренном порядке [7, 8, 13]. Однако необходимо помнить, что у спинальной анестезии имеются и отрицательные моменты – снижение общего периферического сопротивления сосудов с последующим падением артериального давления и перераспределением внутрисосудистого объёма жидкости с резким снижением тонуса ёмкостных и резистивных сосудов [5, 6, 10], а при высокой спинальной анестезии может развиваться парез дыхательной мускулатуры. В этой связи актуальным является поиск новых методов регионарного обезболивания при операциях на верхнем этаже брюшной полости, обладающих высокой эффективностью и не приносящих побочных и нежелательных эффектов для больного.

**Целью** работы была разработка критериев оценки эффективности и безопасности высокой спинальной анестезии при выполнении операций на верхнем этаже органов брюшной полости.

#### МАТЕРИАЛЫ И МЕТОДЫ

За период с 2010 по 2014 гг. было выполнено 112 операций на верхнем этаже брюшной полости: 77 мужчин, 35 женщин. Средний возраст пациентов составил  $54,6 \pm 11,2$  года.

Все пациенты были рандомизированы на три группы в зависимости от варианта проводимой анестезии: первая группа ( $n = 55$ ) – оперативные вмешательства выполняли под высокой спинальной анестезией (ВСА) (по разработанной нами методике); вторая группа ( $n = 31$ ) – оперативные вмешательства выполняли в условиях эндотрахеального наркоза (ЭТН); третья группа ( $n = 26$ ) – оперативные вмешательства выполняли в условиях эпидуральной анестезии (ЭА).

Критериями включения были: выполнение планового или экстренного хирургического вмешательства на верхнем этаже брюшной полости; личное согласие больного на участие в исследовании.

Послеоперационное обезболивание оценивали по визуально-аналоговой шкале эффективности обезболивания (ВАШ). Развитие и распространённость сенсорного блока регистрировали путём проведения теста «Pin Prick» (утрата болевой чувствительности кожи в ответ на раздражение иглой). Для оценки моторной блокады использовали модифицированную шкалу Bromage.

Всем пациентам за 2–3 дня до операции проводился весь комплекс клинично-лабораторных и инструментальных исследований, включая и неинвазивную оценку параметров центральной гемодинамики.

Состояние системы кровообращения и дыхания регистрировали с помощью прибора «Nihon» (Япония), проводя автоматическое неинвазивное измерение артериального давления с интервалом 5 минут, частоту сердечных сокращений (ЧСС), пульсовую пальцевую оксиметрию. Изменения параметров гемодинамики фиксировали на этапах: I – исходное; II – индукция (после введения спинальной дозы анализировались основные показатели гемодинамики и выбирались максимально сниженные параметры гемодинамики); III – разрез кожи; IV – во время операции; V – окончание операции; VI – в послеоперационном периоде каждые 2 часа.

Анализировали следующие показатели: систолическое артериальное давление (АД сист.); диастолическое АД (АД диаст.); ЧСС; насыщение гемоглобина кислородом ( $SpO_2$ ). Выраженной гипотензией мы считали снижение АД сист. на 30 % и более от исходных значений или ниже 100 мм рт. ст.

Сердечный выброс рассчитывали по формуле Старра (Виноградова Т.С., Левинсон Ю.М., 1969):

$CB$  (сердечный выброс) =  $УВ$  (ударный выброс)  $\times$  ЧСС, где  $УВ = 100 + 0,5 \times (АД\ сист. - АД\ диаст.) - 0,6 \times$   
 $\times АД\ диаст. - 0,6 \times \text{возраст}.$

Структура хирургической патологии представлена в таблице 1.

**Таблица 1**  
**Нозологическая структура оперированных больных**

Нозология	Количество больных	% от общего
Желчнокаменная болезнь	36	32,1
Гигантская послеоперационная вентральная грыжа	46	41
Перитонит	5	4,4
Тромбоз мезентериальных сосудов	1	0,89
Гигантская миома матки	12	10,7
Спаечная болезнь	3	2,6
Толстокишечная непроходимость	3	2,6
Параумбиликальная и пупочная грыжа	6	5,3

Большинство больных были оперированы по поводу желчнокаменной болезни (32 %) и послеоперационных вентральных грыж (41 %).

Нами был разработан и предложен способ одномоментной высокой спинальной анестезии с развитием высокого нейромышечного блока до уровня первого-второго грудных позвонков ( $Th_{1-2}$ ), позволяющего выполнить оперативное вмешательство на верхнем этаже брюшной полости [9]. Способ осуществляется следующим образом: перед операцией больному по общепринятой методике выполняется премедикация с использованием наркотических или ненаркотических анальгетиков (в зависимости от предполагаемого объема оперативного вмеша-

ства). Высокая спинальная одномоментная анестезия выполняется срединным либо парамедиальным доступом с учётом возрастных изменений (предпочтителен парамедиальный доступ). Наибольшим преимуществом является положение больного лёжа на боку («в позе эмбриона»). После местного обезболивания производят пункцию иглой малого диаметра (25 G и меньше) в типичном месте (на уровне  $L_{IV-LV}$ ) и вводят в субарахноидальное пространство раствор лидокаина 2 % – 2,0 (40 мг). С целью уменьшения травматизации дуральной оболочки спинного мозга срез иглы во время пункции твёрдой мозговой оболочки направлен сагиттально (вправо или влево). Во время введения изобарического раствора маркаина (в суммарной дозе 15–20 мг) срез иглы располагается максимально краниально (вверх) с целью распространения раствора анестетика в верхние отделы позвоночного столба. Время одноэтапного введения анестетика с барботажем ликвора в объёме до 5–10 мл составляет в среднем 1–2 минуты, что позволяет создать высокую степень турбулентности вводимого раствора, а также способствует распределению вихревых потоков в краниальном направлении ликворного пространства с целью распределения анестетика дальше от места инъекции и формирования адекватного и продолжительного симпатиколитизиса.

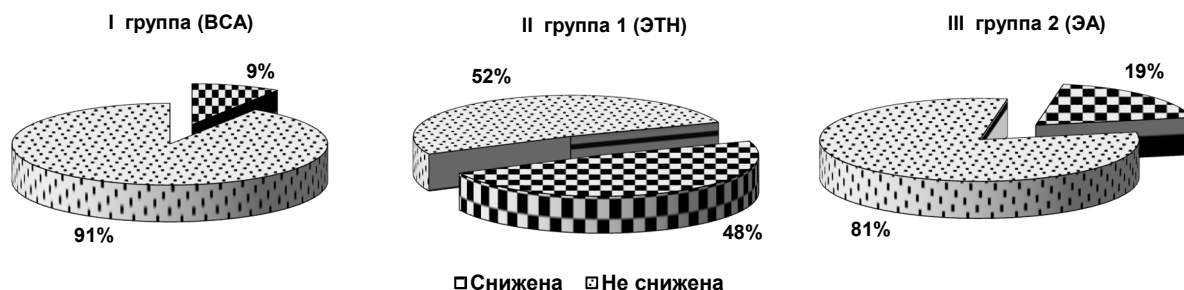Дальнейшая регуляция развития блока и контроль блокады осуществляются изменением положения операционного стола: наклоном головного конца стола до 45–60° и контролируются по неинвазивному измерению АД, контролю ЧСС по пульсоксиметрии до 65 в мин. Результатом является развитие нейроаксиального блока максимально до уровня первого-второго грудного позвонков ( $Th_{1-2}$ ). Седатирование больного производится раствором феназепама – 1 мг (1,0 мл) одномоментно либо дробно в течение всего времени оперативного вмешательства.

Всем пациентам проводится ингаляция кислорода через лицевую маску или носовые катетеры – 4,0 л/мин, а также оценка сенсорного и моторного блоков нейроаксиальной блокады. После достижения уровня первого-второго грудного позвонка ( $Th_{1-2}$ ) оперативное вмешательство выполняется под сбалансированной высокой спинальной анестезией: при адекватной инфузионно-корректирующей терапии, объём которой зависит от интраоперационных потерь, но не менее 1500–2000 мл, как правило, используются растворы кристаллоидов.

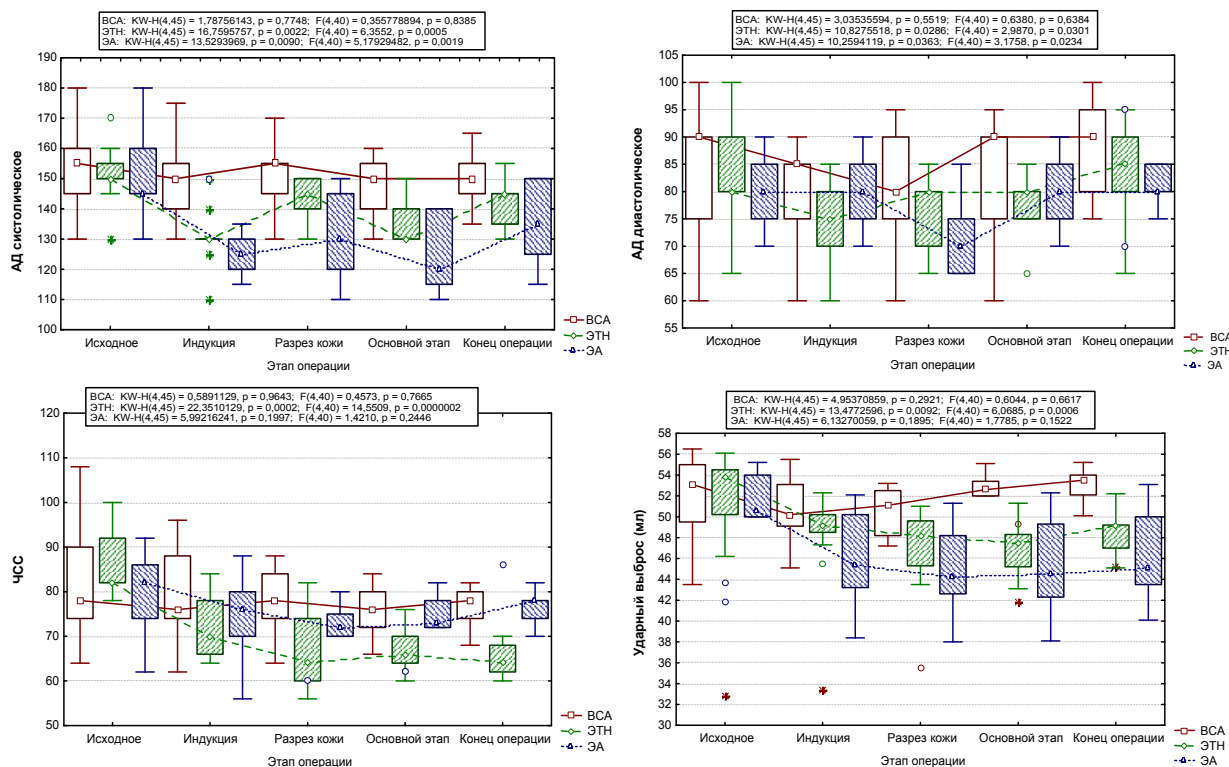
В послеоперационном периоде для обезболивания используются ненаркотические анальгетики: через 4–6 часов после выполнения высокой спинальной анестезии при появлении первых признаков восстановления болевой, моторной и чувствительной иннервации.

## РЕЗУЛЬТАТЫ

Как показали результаты нашего исследования, гемодинамика на этапах оперативного вмешательства изменялась во всех группах больных. Показатели числа пациентов с изменённой гемодинамикой представлены на рисунке 1.



**Рис. 1.** Количество пациентов с изменением гемодинамики в группах. Различия между группами BCA – ЭТН статистически значимы при  $p = 0,002$ ; BCA – ЭА – при  $p = 0,03$ ; ЭТН – ЭА – при  $p = 0,004$ .



**Рис. 2.** Основные параметры гемодинамики (АД сист. и АД диаст., ЧСС, УВ) в исследуемых группах больных.

Из приведённых диаграмм видно, что во всех исследуемых группах отмечалось снижение показателей гемодинамики, однако наиболее выраженным оно было у пациентов второй группы (ЭТН), менее выраженным – у пациентов третьей группы (ЭА) и ещё менее выраженным – в первой группе (BCA). Динамика гемодинамических показателей на основных этапах операций представлена на рисунке 2.

Наибольшее снижение уровня АД наблюдалось в группе больных, которым выполнялся ЭТН, что имело статистически значимые различия, по сравнению с группой больных, оперированных под BCA ( $p = 0,009$ ). Также имелись статистически значимые различия по уровню АД между группой пациентов, оперированных под BCA, и группой пациентов, оперированных под ЭА ( $p = 0,0022$ ).

Аналогично изменялись и показатели диастолического АД. Так, имела статистически значимая разница между показателями диастолического давления в первой и второй ( $p = 0,03$ ), первой и тре-

тней ( $p = 0,02$ ), второй и третьей группах больных ( $p = 0,03$ ).

Оценивая динамику ЧСС, мы отметили, что имела некоторая тенденция к урежению частоты сердечных сокращений от исходных показателей, однако различия были статистически незначимыми ( $p = 0,08$ ). Наиболее выраженная брадикардия отмечалась на этапах индукция – разрез кожи – основной этап в группе пациентов, которым выполнялся ЭТН. В группе больных, которым проводили ЭА, ЧСС статистически значимо не изменялась, по отношению к исходным показателям ( $p = 0,8$ ).

Гемодинамические различия в группах также проявлялись изменениями ударного выброса. В основной группе больных ударный выброс незначительно снижался у ряда пациентов, однако в целом его снижение от исходных величин не носило статистически значимых различий ( $p = 0,1$ ). В третьей группе больных также не отмечалось снижения этого показателя, однако у пациентов второй группы уменьшение УВ

на момент индукции и разреза кожи имело статистически значимое различие ( $p = 0,0007$ ).

В раннем послеоперационном периоде пациентам первой и третьей групп не потребовалось обезболивание наркотическими анальгетиками; отмечалось быстрое восстановление перистальтики кишечника и ранняя активизация на 1–2-е сутки (в том числе и питьевого режима). Осложнений в виде головных болей, тошноты, рвоты, температуры отмечено не было. Также не выявлено осложнений со стороны оперативного вмешательства и анестезиологического пособия.

По простоте и технике выполнения, а также по материальному обеспечению высокая спинальная анестезия близка к эпидуральной анестезии, но, в отличие от неё, обеспечивает достаточный, продолжительный и высокий уровень обезболивания органов брюшной полости (как на нижнем, так и на среднем и верхнем этажах). В сравнении с «традиционными» методами обезболивания, при высокой спинномозговой анестезии снижается риск тромбозомболических осложнений, уменьшается объём кровопотери, снижается риск развития осложнений со стороны дыхательной и сердечно-сосудистой систем, сокращается длительность послеоперационного пареза кишечника, по сравнению с системным введением промедола и других опиоидов.

В качестве иллюстрации эффективности высокой спинальной анестезии приведём клинический пример.

*Больная С.*, 73 года, поступила в плановом порядке в хирургическое отделение стационара с диагнозом: гигантская послеоперационная вентральная грыжа. По данному заболеванию пациентка считает себя больной с 1983 г., когда впервые отметила грыжевое выпячивание в области послеоперационного рубца (холецистэктомия в 1982 году). В анамнезе у больной: АГ III ст., риск II; сахарный диабет 2-го типа; ожирение III–IV ст. (рост 158 см; вес 130 кг).

После премедикации с использованием наркотических анальгетиков (промедол) больной в условиях операционной выполнена высокая спинальная анестезия иглой G-25 в положении больной сидя, анестетиком маркаин (бупивакаин) в количестве 20 мг с адьювантом – адреналином 0,1 % – 0,1 мл на уровне L<sub>IV-V</sub>, паравертебральным доступом справа, после предварительного обезболивания точки доступа (лидокаин 2 % – 40 мг). Нейромышечный блок развился до ключичных областей, что соответствует первому-второму грудным позвонкам (Th<sub>1-2</sub>). Дополнительно проводилась седация больной феназепамом – 1 мг (суммарно) и кетамин – 100 мг (дробно на конечном этапе оперативного лечения). Успешность высокой спинальной анестезии составила 100 %. Оценка расположения и выраженности блока проводилась уколом иглой и пальпацией (определение болевой чувствительности). Регуляция уровня спинальной анестезии осуществлялась изменением угла наклона операционного стола. Больной выполнено грыжесечение, предбрюшинная пластика сетчатым полипропиленовым протезом. Интраоперационная кровопотеря составила 500 мл. Инфузионно-корре-

гирующая терапия, проводилась в периферическую вену и составила 5600 мл. Гемодинамические перепады по гипотоническому типу отмечались на начальном этапе оперативного вмешательства во время развития и формирования нейромышечного блока в виде снижения ЧСС до 48 в мин (коррекция – дробное введение атропина 0,1 % – 1,0), а также снижения общего периферического сопротивления сосудов с последующим перераспределением внутрисосудистого объёма жидкости со снижением тонуса ёмкостных и резистивных сосудов. В дальнейшем гемодинамика протекала по нормотоническому типу на фоне адекватной внутрисосудистой скорости введения растворов. Время анестезиологического пособия составило 4 часа 25 минут. Время оперативного вмешательства составило 4 часа 20 минут. После операции больная переведена в общую палату хирургического отделения и выписана из стационара на 14-е сутки после снятия швов, без осложнений.

## ВЫВОДЫ

Применение высокой спинальной анестезии при операциях на верхнем этаже брюшной полости является методом выбора. Данный вид анестезии имеет преимущества перед другими видами обезболивания, так как не оказывает выраженного влияния на показатели центральной гемодинамики и легче переносится больными. Предложенная методика региональной анестезии – высокая спинальная анестезия – имеет широкие перспективы использования в клинической практике.

## ЛИТЕРАТУРА REFERENCES

1. Барак П.Д., Куллен Б.Ф., Стэлтинг Р.К. Клиническая анестезия. – М.: Медицина, 2007. – 300 с.  
Barakh PD, Kullen BF, Stelting RK. (2007). Clinical anesthesia [*Klinicheskaya anesteziya*]. Moskva, 300 p.
2. Боровских Н.А., Розенгард С.А. Медикаментозное обеспечение продлённой субарахноидальной анестезии // Матер. межрегион. науч.-практ. конф. хирургов «Малоинвазивные технологии в хирургии». – Махачкала, 2006. – С. 61–62.  
Borovskikh NA, Rosengard SA. (2006). Drug support of the the prolonged subarachnoid anesthesia [Medikamentoznoe obespechenie prodlennoy subarakhnoidal'noy anestezii]. *Materialy mezhregional'noy nauchno-prakticheskoy konferentsii khirurgov "Maloinvazivnye tekhnologii v khirurgii"*. Makhachkala, 61-62.
3. Витенбек И.А., Коваленко Г.А., Исангулова С.Г. Побочные реакции и осложнения эпидуральной анальгезии местными анестетиками и наркотическими анальгетиками // Анестезиология и реаниматология. – 1987. – № 5. – С. 62–66.  
Vitenbek IA, Kovalenko GA, Isangulova SG. (1987). Adverse reactions and complications of epidural local anesthetics and narcotic analgesics [Pobochnye reaktsii i oslozhneniya epidural'noy analgezii mestnymi anestetikami i narkoticheskimi anal'getikami]. *Anesteziologiya i reanimatologiya*, (5), 62-66.
4. Гайкович А.А. Проблемы обезболивания родов: бупивакаин или ропивакаин // Тез. докл. VIII Всерос.

съезда анестезиологов и реаниматологов. – Омск, 2004. – С. 46–47.

Gaikovich AA. (2004). Problems of labor analgesia: bupivacaine and ropivacaine [Problemy obezbolivaniya rodov: bupivakain ili ropivakain]. *Tezisy dokladov VIII Vserossiyskogo sjezda anesteziologov i reanimatologov*. Omsk, 46-47.

5. Корячкин В.А., Страшнов В.И. Спинномозговая и эпидуральная анестезия. – СПб., 2000. – 238 с.

Koryachkin VA, Strashnov VI. (2000). Spinal and epidural anesthesia [*Spinnomozgovaya i epidural'naya anesteziya*]. Sankt-Peterburg, 238 p.

6. Кузин М.И., Харнас С.Ш. Местное обезболивание. – М.: Медицина, 1982. – 143 с.

Kuzin MI, Kharnas SS. (1982). Local anesthesia [*Mestnoe obezbolivanie*]. Moskva, 143 p.

7. Никода В.В., Бондаренко А.В. Постоянная эпидуральная инфузия ропивакаина в послеоперационном периоде // Анестезиология и реаниматология. – 2006. – № 5. – С. 76–79.

Nikoda VV, Bondarenko AV. (2006). Continuous epidural infusion of bupivacaine in postoperative period [Postoyannaya epidural'naya infuziya ropivakaina v posleoperatsionnom periode]. *Anesteziologiya i reanimatologiya*, (5), 76-79.

8. Овечкин А.М., Гнездилов А.В. Наропин (ропивакаин) в лечении боли: идеальный выбор? // Вестник интенсивной терапии. – 2000. – № 3. – С. 13–17.

Ovechkin AM, Gnezdilov AV. (2000). Naropin (ropivacaine) in the treatment of pain: perfect choice? [Naropin (ropivakain) v lechenii boli: ideal'nyy vybor?]. *Vestnik intensivnoy terapii*, (3), 13-17.

9. Способ высокой спинальной анестезии при операциях на верхнем этаже брюшной полости: Патент 2599044 Рос. Федерация; МПК А61М19 00 / Плеханов А.Н., Якушевский А.Б.; заявитель и патентообладатель ФГБОУ ВПО «Бурятский государственный университет». – № 2015134630; заявл. 17.08.2015; опубл. 10.10.2016.

Plekhanov AN, Yakushevskiy AB. (2016). Method of high spinal anesthesia in upper abdomen surgeries [*Sposob vysokoy spinal'noy anestezii pri operatsiyakh na verkhnem etazhe bryushnoy polosti: Patent 2599044 Ros. Federatsiya*].

10. Штабницкий А.М. Ропивакаин – альтернатива бупивакаину в акушерстве // Вестник интенсивной терапии. – 2001. – № 1. – С. 51–54.

Shtabnitsky A.M. (2001). Ropivacain – an alternative to bupivacaine in obstetrics [Ropivakain – al'ternativa bupivakainu v akusherstve]. *Vestnik intensivnoy terapii*, (1), 51-54.

11. Шурыгин И.А. Спинальная анестезия при кесаревом сечении. – СПб.: Диалект, 2004. – 192 с.

Shurygin IA. (2004). Spinal anesthesia at cesarean operation [*Spinal'naya anesteziya pri kesarevom sechenii*]. Sankt-Peterburg, 192 p.

12. Alley EA. (2008). Hyperbaric spinal levobupivacaine: a comparison to racemic bupivacaine in volunteers. *Anesth. Analg.*, 94, 188-193.

13. Atanassoff PG, Ocampo CA. (2006) Ropivacaine 0,2% and Lidocaine 0,5% for intravenous regional anesthesia in outpatient surgery. *Anesthesiology*, 95, 627-631.

14. Berti M, Casati A, Fanelli G. (2007) Ropivacaine 0, 2% with or without fentanyl for patient-controlled epidural analgesia after major abdominal surgery: a double-blind study. *Anesthesiol.*, 12, 292-297.

15. Carvalho AC. (2007) Spinal anesthesia with 0.5% hyperbaric ropivacaine and 0.5% hyperbaric bupivacaine: a comparative study. *Revista Brasileira de Anestesiologia*, 52, 659-665.

16. Fritz BA. (2016) Convergent validity of three methods for measuring postoperative complications. *Anesthesiol.*, 12, 89-91.

17. Horlocker TT. (2005) Neurologic complication of spinal and epidural anesthesia. *Reg. Anest. Pain Med.*, 25, 83-98.

18. Tanaka E. (2016). Lidocaine concentration in oral tissue by the addition of epinephrine. *Anesth. Prog.*, 63, 17-24.

#### Сведения об авторах Information about the authors

**Якушевский Андрей Борисович** – врач анестезиолог-реаниматолог НУЗ «Отделенческая клиническая больница ст. Улан-Удэ ОАО «РЖД», аспирант кафедры факультетской хирургии медицинского института ФГБОУ ВО «Бурятский государственный университет» (670002, г. Улан-Удэ, ул. Комсомольская, 1б; тел./факс (3012) 28-40-09; e-mail: andreyjakushevsky@rambler.ru)  
**Yakushevskiy Andrey Borisovich** – Intensivist at the Railway Clinical Hospital at the Station of Ulan-Ude, Postgraduate at the Department of Advanced Level Surgery of the Medical Institute of Buryat State University (670002, Ulan-Ude, ul. Komsomolskaya, 1b; tel./fax (3012) 28-40-09; e-mail: andreyjakushevsky@rambler.ru)

**Плеханов Александр Николаевич** – доктор медицинских наук, профессор, заведующий кафедрой факультетской хирургии медицинского института ФГБОУ ВО «Бурятский государственный университет», ведущий научный сотрудник ФГБНУ «Иркутский научный центр хирургии и травматологии» (тел./факс (3012) 28-35-03; e-mail: plehanov.a@mail.ru)

**Plekhanov Alexander Nikolaevich** – Doctor of Medical Sciences, Professor, Head of the Department of Advanced Level Surgery of Medical Institute of Buryat State University, Leading Research Officer at Irkutsk Scientific Center of Surgery and Traumatology (tel./fax (3012) 28-35-03; e-mail: plehanov.a@mail.ru)

**Жарников Анатолий Викторович** – кандидат медицинских наук, врач анестезиолог-реаниматолог НУЗ «Отделенческая клиническая больница ст. Улан-Удэ ОАО «РЖД», старший преподаватель кафедры факультетской хирургии медицинского института ФГБОУ ВО «Бурятский государственный университет» (тел./факс (3012) 28-22-28; e-mail: anatoliizharnikov@mail.ru)

**Zharnikov Anatoliy Viktorovich** – Candidate of Medical Sciences, Intensivist at the Railway Clinical Hospital at the Station of Ulan-Ude, Senior Lecturer at the Department of Advanced Level Surgery of Medical Institute of Buryat State University (tel./fax (3012) 28-22-28; e-mail: anatoliizharnikov@mail.ru)