

## ЭКСПЕРИМЕНТАЛЬНЫЕ ИССЛЕДОВАНИЯ В БИОЛОГИИ И МЕДИЦИНЕ

УДК 616.717.5/.6-003.93-092.9:615.814.1

В.Ю. Лебединский<sup>3</sup>, М.Э. Пусева<sup>1, 2</sup>, Е.С. Нетесин<sup>2</sup>, И.Н. Михайлов<sup>1</sup>

### МОРФОЛОГИЧЕСКАЯ ХАРАКТЕРИСТИКА РЕГЕНЕРАТА КОСТЕЙ ПРЕДПЛЕЧЬЯ КРОЛИКА ПРИ СТИМУЛЯЦИИ БАТ

<sup>1</sup> ФГБНУ «Иркутский научный центр хирургии и травматологии», Иркутск, Россия

<sup>2</sup> ГБОУ ДПО «Иркутская государственная медицинская академия последипломного образования»  
Минздрава России, Иркутск, Россия

<sup>3</sup> ФГБОУ ВПО «Иркутский национальный исследовательский технический университет», Иркутск, Россия

В эксперименте изучали особенности формирования и ремоделирования дистракционного регенерата костей предплечья у кроликов при проведении чрескостных элементов через акупунктурные точки. Удлиняли одно из предплечий по методу Илизарова на 10 мм. При помощи морфоскопии и морфометрии изучали морфофункциональные изменения регенерата на разных сроках оксификации и сравнили их количественные характеристики с данными у интактной кости.

**Ключевые слова:** костный дистракционный регенерат, морфология, морфометрия, акупунктурные точки, иглорефлексотерапия, БАТ

### MORPHOLOGICAL CHARACTERISTICS OF RABBIT'S FOREARM BONES GRAFT AT THE STIMULATION OF BIOLOGICALLY ACTIVE POINTS

V.Y. Lebedinskiy<sup>3</sup>, M.E. Puseva<sup>1, 2</sup>, E.S. Netyosin<sup>2</sup>, I.N. Mikhaylov<sup>1</sup>

<sup>1</sup> Irkutsk Scientific Center of Surgery and Traumatology, Irkutsk, Russia

<sup>2</sup> Irkutsk State Medical Academy of Continuing Education, Irkutsk, Russia

<sup>3</sup> Irkutsk National Research State Technical University, Irkutsk, Russia

The article presents the study of features of formation and remodeling of distraction graft of rabbits' forearm bones at the passage of transosseous elements through acupuncture points. The aim of the work was to develop and perform quantitative estimation of regenerative process at the healing of forearm bone fractures using morphometric researches. We studied morphofunctional changes of graft on different stages of ossification using morphoscopy and morphometry and compared their quantitative characteristics with the ones in intact bone. Used index systems of estimation of regeneration processes at the healing of forearm bone fractures allow to reveal larger degree of statistical significance of obtained results not only in comparison with intact bone but also in over the time of experiment. Using quantitative variables and index estimation of regenerative processes at the healing of forearm bone fractures allow not only to objectify character of their changes but also to predict variability of its value.

**Key words:** bone distraction graft, morphology, morphometry, acupuncture points, acupuncture, biologically active point

В современной литературе по изучению структуры костного регенерата в основном описаны качественные характеристики его изменений [3, 4, 6, 7, 8, 15]. В то же время количественные параметры оценки регенераторных процессов при заживлении переломов костей предплечья в доступной литературе практически отсутствуют, что не позволяет объективно оценить их течение.

В связи с этим целью выполненной работы явилась разработка и проведение преимущественно количественной оценки регенераторного процесса при заживлении переломов костей предплечья с использованием морфометрических методов исследования.

#### МАТЕРИАЛ И МЕТОДЫ ЭКСПЕРИМЕНТАЛЬНОГО ИССЛЕДОВАНИЯ

Содержание животных, оперативные вмешательства и эвтаназию осуществляли согласно тре-

бованиям приказа МЗ СССР № 755 от 12.08.1977 г., а также руководствуясь требованиями, изложенными в «Европейской конвенции о защите позвоночных животных, которые используются для экспериментов или в иных научных целях» с соблюдением этических норм и гуманного отношения к объектам изучения.

Критериями включения животных (кролики – *Oryctolagus cuniculus*; класс млекопитающих – *Mammalia*; отряд грызунов – *Rodentia*; семейство заячьих – *Leporidae*; порода – Шиншилла) в эксперимент были их стандартизация по: полу (мужской), возрасту (6–7 мес.), весу (3,0 (2,895–3,000) кг) и длине предплечья (7,15 (7,0–7,2) см). Из особенностей строения костей предплечья у кроликов следует отметить то, что лучевая и локтевая кости у них между собой соединены межкостной мембраной, которая по рентгенологической плотности близка к костному

веществу, а их движения относительно друг друга в сочленениях отсутствуют [9].

Прооперировано 28 животных по методу Г.А. Илизарова. Дистракцию начинали выполнять на 5-е сутки со дня операции с темпом 1 мм в сутки дискретно во времени (0,25 мм × 4 раза в сутки). Ее продолжительность составляла 10 суток. Сроки фиксации костных отломков (10 и 20 суток) выбраны в соответствии с данными литературы [3].

В соответствии с задачами эксперимента (табл. 1) животные разделены на 2 группы равных по количеству (14) кроликов. В каждой группе было два срока (10 и 20 суток) наблюдения.

Животным первой группы выполняли чрескостный остеосинтез с проведением спиц вне акупунктурных точек («вне БАТ»). Животным второй группы чрескостный остеосинтез осуществлен с проведением спиц через акупунктурные точки («БАТ»).

Всем животным на разных сроках эксперимента (до операции, после операции, 10-е сутки дистракции, 10 и 20 суток фиксации в аппарате внешней фиксации) было выполнено рентгенографическое исследование передней конечности, мультиспиральная компьютерная томография (МСКТ) и гаммасцинтиграфия. Анализ полученных при этом результатов проведен и обсужден в более ранних публикациях авторов [10, 11, 12].

На материале от всех экспериментальных животных проводили морфологическое исследование костного регенерата с использованием количественных методов оценки его морфофункционального состояния.

После эвтаназии, из оперированной конечности кроликов выпиливался участок кости высотой 1,5 см, в центре которого находился дистракционный регенерат размером 1 см.

Из симметричной конечности забирали участок костной ткани для изучения ее состояния у интакт-

ной кости. После фиксации и проводки из них изготовлялись срезы толщиной 10–12 мкм, окраска которых проводилась гематоксилин-эозином по методу Ван-Гизона. Изготовление и окраска срезов проводились по общепринятой методике [1, 2].

Морфометрические исследования выполняли с использованием окулярной сетки (по Автандилову) и системы анализа изображений [2]. В регенерате определялся относительный объем сосудов и тканевых структур. В последних выявляли количество клеток и межклеточного вещества. Кроме того, в межклеточном веществе были определены оссифицированные и неоссифицированные структуры костного регенерата.

При анализе полученного морфологического материала в регенерате также рассчитывались три группы индексов: сосудисто-тканевые отношения; клеточно-тканевые взаимоотношения; индекс оссификации, который определяли путем деления количества оссифицированных структур на относительный объем неоссифицированных образований.

Сосудисто-тканевые отношения и клеточно-тканевые взаимоотношения рассчитывались путем деления относительного объема сосудов и клеток на количество соответствующих тканевых структур.

На основании полученных результатов можно отметить, что относительный объем сосудов в интактной кости в среднем составил  $7,2 \pm 0,4$  %, а количество тканевых структур было равно  $92,8 \pm 2,6$  %. Среди них в интактной кости  $10,4 \pm 1,64$  % их относительного объема занимали клетки, а  $89,6 \pm 2,8$  % – межклеточное вещество (табл. 2).

В то же время при анализе изменений количественных характеристик структурной перестройки регенерата были получены следующие результаты.

Так, на 10-е сутки фиксации в аппарате внешней фиксации (АВФ) в группе «вне БАТ» в регенерате отмечается увеличение более чем в 1,5 раза относи-

Таблица 1

Распределение экспериментальных животных по срокам и сериям исследования

Номер группы и количество животных	Начало дистракции (сутки от дня операции)	Темп и срок дистракции (мм в сутки / кол-во сут.)	Фиксация (дни/к-во)	
			10 суток	20 суток
I группа – «вне БАТ» (n = 14)	5	1/10	n = 7	n = 7
II группа – «БАТ» (n = 14)	5	1/10	n = 7	n = 7

Таблица 2

Количественная характеристика структурных элементов костного регенерата (%)

Группы	Сроки наблюдения (сут.)	Количество					
		сосудов	тканевых структур	клеток	межклеточного вещества	оссифицированные структуры	неоссифицированные структуры
				тканевые структуры		межклеточное вещество	
I («вне БАТ»)	10	$11 \pm 1,07$	$89 \pm 3,21$	$12,4 \pm 0,79$	$87,6 \pm 2,37$	$33,50 \pm 1,49$	$66,50 \pm 3,35$
	20	$12,48 \pm 1,38$	$87,52 \pm 3,14$	$16,4 \pm 1,64$	$83,6 \pm 3,92$	$38,37 \pm 2,15$	$61,63 \pm 3,73$
II («БАТ»)	10	$22,8 \pm 1,17$	$77,2 \pm 2,51$	$21,6 \pm 1,10$	$78,4 \pm 2,3$	$44,89 \pm 1,01$	$55,11 \pm 2,45$
	20	$20,64 \pm 1,82$	$79,36 \pm 3,46$	$22 \pm 1,87$	$78 \pm 3,61$	$66,87 \pm 2,38$	$33,13 \pm 2,57$
Интактная кость		$7,2 \pm 0,4$	$92,8 \pm 2,6$	$10,4 \pm 1,64$	$89,6 \pm 2,8$	$\approx 100$ %	$\approx 0$ %

тельного объема сосудов до  $11 \pm 1,07$  %, а количество тканевых элементов, соответственно, снижалось до  $89 \pm 3,21$  %. Среди них относительный объем клеток был равен  $12,4 \pm 0,79$  %, а доля межклеточного вещества уменьшилась до  $87,6 \pm 2,37$  %. Из этого  $33,50 \pm 1,49$  % его объема составили оссифицированные структуры костного регенерата, а  $66,5 \pm 3,35$  % – неоссифицированные элементы.

В группе «БАТ» отмечается увеличение более чем в 3 раза относительного объема сосудов (до  $22,8 \pm 1,17$  %), а количество тканевых элементов, соответственно, снижалось до  $77,2 \pm 2,51$  %. Относительный объем клеток в регенерате был равен  $21,6 \pm 1,10$  %, что более чем в 2 раза выше, чем в контроле, а доля межклеточного вещества уменьшилась до  $78,4 \pm 2,3$  %. Из этого  $44,89 \pm 1,01$  % его объема составили оссифицированные структуры костного регенерата, а  $55,11 \pm 2,45$  % – неоссифицированные элементы.

Вероятно, этот эффект можно объяснить развитием воспалительного процесса, сопровождающегося сосудистыми и клеточными реакциями, которые при раздражении БАТ усиливаются [2, 4, 7, 8, 11].

На 20-е сутки фиксации в АВФ (группа «вне БАТ») в регенерате отмечается незначительное увеличение относительного объема сосудов, по сравнению с предыдущим сроком, на 13 %, и он в среднем стал равен  $12,48 \pm 1,38$  %. В то же время количество тканевых структур в нем уменьшилось до  $87,52 \pm 3,14$  %.

Также изменились количественные характеристики и тканевых структур регенерата. Количество клеток в нем увеличилось и составило  $16,4 \pm 1,64$  %, а доля межклеточного вещества уменьшилась до  $83,6 \pm 3,92$  %. В то же время относительный объем оссифицированных структур в межклеточном веществе увеличился более чем на 10 % и составил  $38,37 \pm 2,15$  %, а относительный объем неоссифицированных образований на данном сроке эксперимента уменьшился до  $61,63 \pm 3,73$  %.

В группе «БАТ» в регенерате отмечается снижение относительного объема сосудов, по сравнению с предыдущим сроком, почти на 10 %, что в среднем составило  $20,64 \pm 1,82$  %. В то же время количество тканевых структур в нем увеличилось до  $79,36 \pm 3,46$  %.

Также у кроликов изменились и количественные характеристики тканевых структур регенерата. Так, количество клеток в нем незначительно увеличилось и составило  $22,00 \pm 1,87$  %, а межклеточное вещество уменьшилось до  $78,00 \pm 3,61$  %. В то же время относительный объем оссифицированных структур межклеточного вещества у животных этой группы был равен  $66,87 \pm 2,38$  %, а количество неоссифицированных образований на данном сроке эксперимента снизилось до  $33,132 \pm 2,57$  %.

Следовательно, анализ полученных результатов позволяет отметить следующее. В I группе («вне БАТ») к 20-м суткам эксперимента сосудистые реакции еще усиливаются, в то время как во второй группе («БАТ») они уже снижаются почти на 10 % (рис. 1, 2).

Клеточные реакции во второй группе практически не изменяются по сравнению с предыдущим сроком, тогда как в первой группе они активно нарастают почти на 30 % (рис. 1, 2).

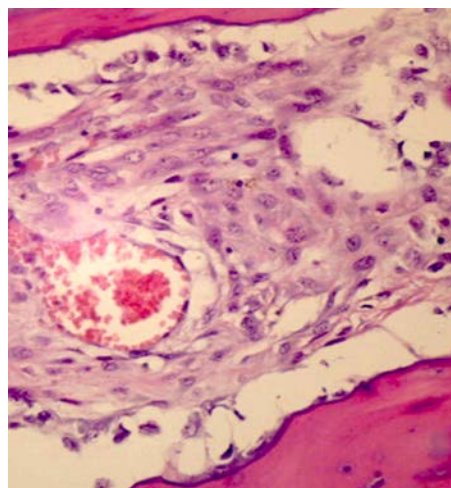


Рис. 1. 10 суток, I группа («вне БАТ»). Окраска по методу Ван-Гизона, ув.  $\times 400$ .

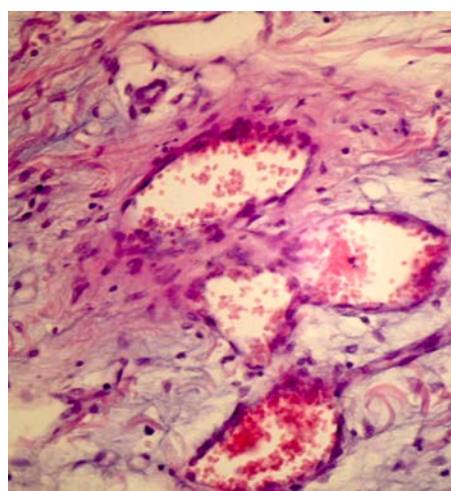


Рис. 2. 10 суток, II группа («БАТ»). Окраска по методу Ван-Гизона, ув.  $\times 400$ .

Формирование оссифицированных структур в регенерате, по сравнению с 10-ми сутками наблюдения, незначительно (около 15 %) возрастает, тогда как во II группе их увеличение составляет почти 50 % (рис. 3, 4).

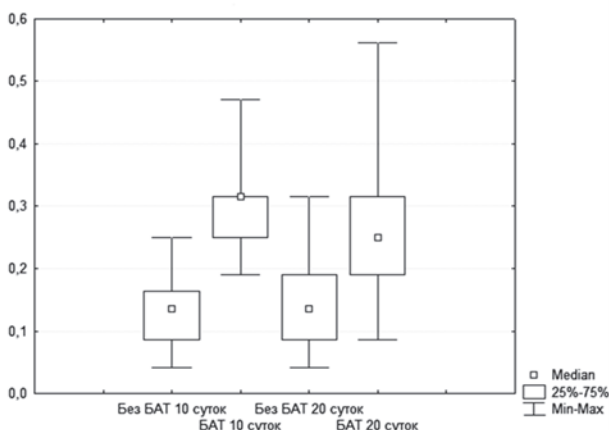
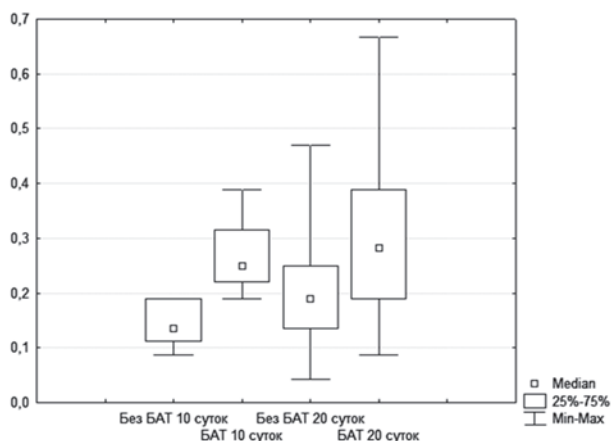


Рис. 3. Динамика сосудисто-тканевых отношений в костном регенерате.



**Рис. 4.** Динамика клеточно-тканевых взаимоотношений в костном регенерате.

Таким образом, стимуляция БАТ вызывает активизацию формообразовательных процессов в регенерате, что согласуется с данными литературы [2, 4, 7, 8, 11], хотя к этому сроку они еще не завершаются.

С целью еще большей объективизацией в оценке динамики формирования костного регенерата использовалась индексная оценка его морфофункциональных изменений (табл. 3).

Так, оценка динамики сосудисто-тканевых отношений в регенерате (табл. 4, рис. 3) показала, что на 10-е сутки фиксации в АВФ величина этого

индекса в первой группе («вне БАТ») составила 0,136 (0,043–0,252), а во II группе («БАТ») была равна 0,316 (0,194–0,481). Различия между ними были значимы при  $p < 0,01$ .

На 20-е сутки наблюдения значения этого индекса в этих группах были равны 0,136 (0,043–0,316) и 0,250 (0,093–0,572) соответственно и они также значимо различались при  $p < 0,01$ .

В то же время в первой группе значимых отличий в его значениях между выборками на 10-е и 20-е сутки фиксации не обнаружено ( $p > 0,05$ ). Однако во второй группе они были более выражены ( $p < 0,05$ ) за счет их уменьшения во второй группе почти на 30 %.

Оценка динамики клеточно-тканевых взаимоотношений в регенерате (табл. 5, рис. 4) показала, что на 10-е сутки фиксации в АВФ в I группе («без БАТ») его значения составили 0,136 (0,095–0,190), а во второй группе они были равны 0,250 (0,195–0,395). Различия между ними были значимы при  $p < 0,01$ .

На 20-е сутки фиксации в первой группе величина этого индекса составляла 0,190 (0,034–0,482), во второй группе («БАТ») она была существенно больше – 0,283 (0,090–0,673). Так же, как и в срок 10 суток, различия между их величинами в этих группах были значимы при  $p < 0,01$ .

В то же время изменения значений этого индекса в зависимости от срока наблюдения в первой группе значимых отличий не имели ( $p < 0,05$ ), тогда как во второй группе они были значимы при  $p > 0,05$ .

**Таблица 3**

**Индексная оценка морфофункционального состояния костного регенерата**

Индексы	Интakтная кость	Длительность наблюдения			
		10 суток		20 суток	
		«вне БАТ»	«БАТ»	«вне БАТ»	«БАТ»
Сосудисто-тканевых отношений	0,078 (0,065–0,191)	0,136 (0,087–0,163)	0,316 (0,250–0,316)	0,136 (0,087–0,190)	0,250 (0,190–0,316)
Клеточно-тканевых взаимоотношений	0,116 (0,103–0,124)	0,136 (0,112–0,190)	0,250 (0,220–0,316)	0,190 (0,136–0,250)	0,283 (0,190–0,389)
Индекс оссификации		0,51 (0,46–0,54)	0,81 (0,76–0,87)	0,62 (0,55–0,72)	2,01 (1,89–2,11)

**Таблица 4**

**Динамика показателей сосудисто-тканевого отношения**

Группа	Длительность наблюдения		Значимость различий
	10 суток	20 суток	
I «вне БАТ»	0,136 (0,043–0,252)	0,136 (0,043–0,316)	$p > 0,05$
II «БАТ»	0,316 (0,194–0,481)	0,250 (0,093–0,572)	$p < 0,05$
Значимость различий	$p < 0,01$	$p < 0,01$	

**Таблица 5**

**Динамика клеточно-тканевых взаимоотношений в регенерате**

Группа	Длительность наблюдения		Значимость различий
	10 суток	20 суток	
I группа («вне БАТ»)	0,136 (0,095–0,190)	0,190 (0,034–0,482)	$p < 0,05$
II группа («БАТ»)	0,250 (0,195–0,395)	0,283 (0,090–0,673)	$p > 0,05$
Значимость различий	$p < 0,01$	$p < 0,01$	



Динамика изменения индекса оссификации

Группа	Длительность наблюдения		Значимость различий
	10 суток	20 суток	
I группа («вне БАТ»)	0,51 (0,46–0,54)	0,62 (0,55–0,72)	$p < 0,05$
II группа («БАТ»)	0,81 (0,76–0,87)	2,01 (1,89–2,11)	$p < 0,001$
Значимость различий	$p < 0,01$	$p < 0,01$	

Динамика изменений индекса оссификации (табл. 6, рис. 5) в регенерате показывает, что этот процесс более интенсивно происходит во второй группе.

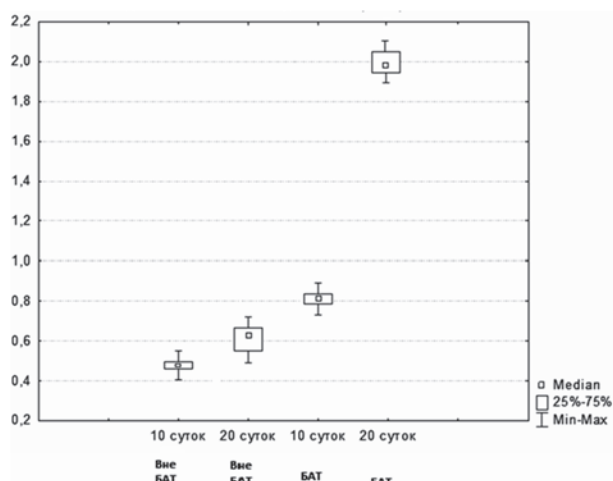


Рис. 5. Динамика изменения индекса оссификации в костном регенерате.

Так, если в срок 10 суток в первой группе «вне БАТ» он составил 0,51 (0,46–0,54), то во второй группе «вне БАТ» он был почти на 60 % больше – 0,81 (0,76–0,87). Различия между ними значимы при  $p < 0,01$ .

На 20-е сутки наблюдений в первой группе «вне БАТ» индекс оссификации вырос только на 20 % (0,62 (0,55–0,72)), то во второй группе «БАТ» он стал равен 2,01 (1,89–2,11), и его значение увеличилось почти в 2,5 раза. Различия между ними были наиболее значимы ( $p < 0,001$ ) (рис. 6, 7).

Если анализировать динамику изменения значений этого индекса в зависимости от длительности наблюдения, то следует отметить, что его увеличение в первой группе происходит при  $p < 0,05$ , то во второй группе оно более выражено (при  $p < 0,001$ ), что свидетельствует о большей интенсивности регенераторного процесса при стимулировании БАТ.

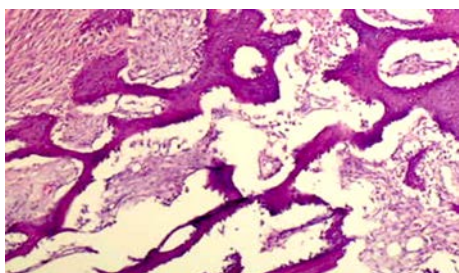


Рис. 6. 20 суток, I группа («вне БАТ»). Окраска по методу Ван-Гизона, ув.  $\times 400$ .

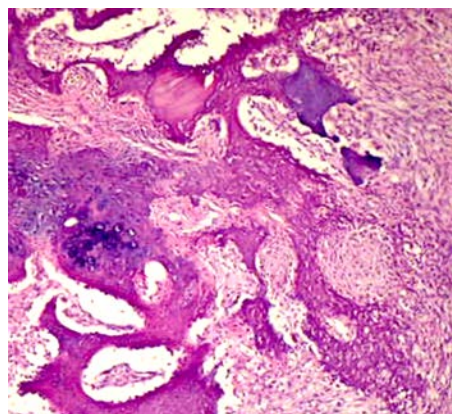


Рис. 7. 20 суток, II группа («БАТ»). Окраска по методу Ван-Гизона, ув.  $\times 400$ .

Таким образом, динамика процесса формирования и ремоделирования дистракционного костного регенерата костей предплечья в эксперименте в I группе «вне БАТ» ещё полностью не завершается в сроки проведенного эксперимента – к 20-м суткам фиксации.

Относительный объем сосудов у животных в регенерате увеличивается на 52 %, а количество клеток возрастает на 20 %, при этом объем тканевых структур у них существенно ниже, чем в интактной кости. По этим показателям можно судить о незавершенном процессе костеобразования в зоне регенерата. В то же время при их сравнении по разным срокам фиксации имеются лишь незначительные значимые отличия только по одному параметру.

Во II группе «БАТ» к 20-м суткам фиксации относительный объем сосудов снижается почти на 10 %, клеточные реакции практически не изменяются, по сравнению в предыдущим сроком, что говорит уже о завершении сосудистых и клеточных изменений в воспалительном процессе нарастаний оссификации регенерата – формирование оссифицированных структур в регенерате, по сравнению с 10-ми сутками, наблюдения значительно возрастают почти на 50 %, однако костеобразование в нем еще не завершено.

Используемые индексные системы оценки регенераторных процессов при заживлении переломов костей предплечья позволяют выявить большую степень значимости в различии полученных результатов не только, по сравнению с интактной костью, но и в динамике (10, 20 суток) эксперимента.

Следовательно, использование количественных параметров и индексной оценки регенераторных процессов при заживлении переломов костей предплечья позволяет не только объективизировать характер

их изменений, но и прогнозировать вариабельность его значения.

# ЛИТЕРАТУРА REFERENCES

1. Автандилов Г.Г. Введение в количественную патологическую морфологию. – М.: Медицина, 1980. – 382 с.

Avtandilov GG (1980). Introduction to quantitative pathological morphology [Vvedenie v kolichestvennuju patologicheskiju morfologiju], 382.

2. Автандилов Г.Г. Медицинская морфометрия: Руководство. – М.: Медицина, 1990. – 384 с.

Avtandilov GG (1990). Medical morphometry: Guidelines [Medicinskaja morfometrija: Rukovodstvo], 384.

3. Барабаш А.П. Чрескостный остеосинтез при замещении дефектов длинных костей. – Иркутск, 1995. – 208 с.

Barabash AP (1995). Transosseous osteosynthesis at the long bones defect replacement [Chreskostnyj osteosintez pri zameshhenii defektov dlinnyh kostej], 208.

4. Барабаш А.П., Соломин Л.Н. «Эсперанто» проведения чрескостных элементов при остеосинтезе аппаратом Илизарова. – Новосибирск: Наука, Сибирское предприятие, 1997. – 188 с.

Barabash AP, Solomin LN (1997). "Esperanto" of the passage of transosseous elements at the Ilizarov osteosynthesis ["Jesperanto" provedenija chreskostnyh jelementov pri osteosinteze apparatom Ilizarova], 188.

5. Барабаш А.П., Верховина Т.К., Глушук А.Г. Аппараты внешней фиксации по технологии России в сочетании с традиционной медициной Китая – залог успешного лечения переломов костей // Матер. Межд. конф. ВЕИHEI'97 по мануальной медицине и традиционной терапии. – Beihai, Guangi, P.R. China, 1997. – С. 87–89.

Barabash AP, Verkhovina TK, Glushchuk AG (1997). External fixation devices under Russian licence in combination with Chinese traditional medicine – a recipe of successful treatment of bone fractures [Apparaty vneshej fiksacii po tehnologii Rossii v sochetanii s tradicionnoj medicinoj Kitaja – zalog uspeshnogo lechenija perelomov kostej]. Mater. Mezhd. konf. VEIHEI'97 po manual'noj medicine i tradicionnoj terapii, 87–89.

6. Верховина Т.К., Ипполитова Е.Г., Пусева М.Э. Влияние повреждения и длительного раздражения акупунктурных точек чрескостными фиксаторами на репаративный остеогенез при диафизарных повреждениях костей предплечья // Рефлексотерапия. – 2006. – № 4 (18). – С. 24–27.

Verkhovina TK, Ippolitova EG, Puseva ME (2006). Influence of injury and prolonged stimulation of acupuncture points by transosseous fixators on reparative osteogenesis at shaft injuries of forearm bones [Vlijanie povrezhdenija i dlitel'nogo razdrashenija akupunkturnyh toчек chreskostnymi fiksatorami na reparativnyj osteogenez pri diafizarnyh povrezhdenijah kostej predplech'ja]. Refleksoterapija, 4 (18), 24–27

7. Илизаров Г.А. Основные принципы остеосинтеза компрессионного и дистракционного // Ортопедия, травматология и протезирование. – 1971. – № 1. – С. 7–11.

Ilizarov GA (1971). Main principles of compression and distraction osteosynthesis [Osnovnye principy osteosinteza kompressionnogo i distrakcionnogo]. Ortopediya, travmatologija i protezirovanie, 1, 7–11.

8. Ковалева А.В. Количественная и качественная оценка дистракционного регенерата при удлинении конечностей: дис. ... канд. мед. наук. – Курган, 2007. – 187 с.

Kovaleva AV (2007). Quantitative and qualitative evaluation of distraction graft at the lengthening of an extremity: dissertation of Candidate of Medical Sciences [Kolichestvennaja i kachestvennaja ocenka distrakcionnogo regenerata pri udlinenii konechnostej: dis. ... kand. med. nauk], 187.

9. Ли Цинхэ. Клинические проявления воздействия электроакупунктуры при переломах костей (экспериментальное исследование) // Травматология и ортопедия России. – 1995. – № 4. – С. 63–65.

Li Qinghe (1995). Clinical manifestation of influence of electroacupuncture at the fractures (experimental research) [Klinicheskie projavlenija vozdeystvija jelektroakupunktury pri perelomah kostej (jeksperimental'noe issledovanie)]. Travmatologija i ortopedija Rossii, 4, 63–65.

10. Михайлов И.Н. Способ стимуляции перестройки дистракционного регенерата при удлинении костей предплечья по Илизарову // Бюл. ВСНЦ СО РАМН. – 2008. – № 2. – С. 93–94.

Mikhaylov IN (2008). Method of stimulation of displacement of distraction graft at the Ilizarov lengthening of forearm bones [Sposob stimuljacji perestrojki distrakcionnogo regenerata pri udlinenii kostej predplech'ja po Ilizarovu]. Bjul. VSNCSO RAMN, 2, 93–94.

11. Ноздрачев А.Д., Поляков Е.Л., Федина А.Н. Анатомия кролика. – СПб.: Изд-во Санкт-Петербургского университета, 2009. – 356 с.

Nozdrachev AD, Polyakov EL, Fedin AN (2009). Rabbit's anatomy [Anatomija krolika], 356.

12. Пусева М.Э., Михайлов И.Н., Лебединский В.Ю., Верховина Т.К., Бойко Т.Н. Особенности дистракционного костного регенерата в эксперименте при хроническом раздражении биологически активных точек // Бюл. ВСНЦ СО РАМН. – 2013. – № 2, Ч. 2. – С. 152–160.

Puseva ME, Mikhaylov IN, Lebedinskiy VY, Verkhovina TK, Boyko TN (2013). Features of distraction bone graft in the experiment at chronic stimulation of biologically active points [Osobennosti distrakcionnogo kostnogo regenerata v jeksperimente pri hronicheskom razdrashenii biologicheskii aktivnyh toчек]. Bjul. VSNCSO RAMN, 2 (2), 152–160.

13. Пусева М.Э., Лебединский В.Ю., Селиверстов П.В., Михайлов И.Н., Нетесин Е.С., Верховина Т.К., Пичугина У.В. Влияние стимуляции БАТ на состояние дистракционного регенерата костей предплечья в эксперименте // Сибирский медицинский журнал. – 2013. – № 8.

Puseva ME, Lebedinskiy VY, Selivyorstov PV, Mikhaylov IN, Netyosin ES, Verkhovina TK, Pichugina UV (2013). Influence of stimulation of biologically active points on the state of distraction graft of forearm bones in the experiment [Vlijanie stimuljacji BAT na sostojanie distrak-

cionnogo regenerata kostej predplech'ja v jeksperimente]. *Sibirskij medicinskij zhurnal*, 8.

14. Пусева М.Э., Лебединский В.Ю., Михайлов И.Н., Селиверстов П.В., Лепехова С.А. Комплексная характеристика дистракционного регенерата костей предплечья в эксперименте // *Гений ортопедии*. – 2013. – № 4.

Puseva ME, Lebedinskiy VY, Mikhaylov IN, Selivystov PV, Lepekhova SA (2013). Complex characteristics of distraction graft of forearm bones in the experiment [Kompleksnaja harakteristika distrakcionnogo regenerata kostej predplech'ja v jeksperimente]. *Genij ortopedii*, 4.

15. Способ лечения повреждений предплечья: Пат. 2373916 Рос. Федерация: МПК А61Н39/00; А61В17/56 / Пусева М.Э., Соломин Л.Н., Верхожина Т.К., Михайлов И.Н.; заявитель и патентообладатель НЦРВХ СО РАМН. – № 2008100557/14; заявл. 09.01.2008; опубл. 27.11.2009, Бюл. № 33. – 1 с.

Puseva ME, Solomin LN, Verkhovina TK, Mikhaylov IN (2009). Method of treatment of forearm injuries: Patent N 2373916 of Russian Federation [Sposob lechenija povrezhdenij predplech'ja: Pat. 2373916 Ros. Federacija], 33, 1.

16. Соломин Л.Н. Основы чрескостного остеосинтеза аппаратом Г.А. Илизарова. – СПб.: ООО «МОПСАР АВ», 2005. – 544 с.

Solomin LN (2005). Basics of transosseous osteosynthesis by Ilizarov device [Osnovy chreskostnogo osteosinteza apparatom G.A. Ilizarova], 544.

17. Шевцов В.И., Ерохин А.Н., Попков Д.А. Стимуляция репаративной активности костной ткани методом рефлексотерапии в условиях чрескостного остеосинтеза: пособие для врачей. – Курган, 2003. – 11 с.

Shevtsov VI, Erokhin AN, Popkov DA (2003). Stimulation of reparative activity of bone tissue using reflexotherapy at the transosseous osteosynthesis: physicians' manual [Stimuljacija reparativnoj aktivnosti kostnoj tkani metodom refleksoterapii v uslovijah chreskostnogo osteosinteza: posobie dlja vrachej], 11.

18. Шевцов В.И., Попков А.В. Круглосуточное удлинение конечностей в автоматическом режиме. – Курган, 2003. – Режим доступа: [http://www.reg-surgery.ru/1\\_2003/articles\\_ru/downloads/250503-004.pdf](http://www.reg-surgery.ru/1_2003/articles_ru/downloads/250503-004.pdf).

Shevtsov VI, Popkov AV (2003). Twenty-four-hour lengthening of the extremities in automatic [Kruglosutochnoe udlinenie konechnostej v avtomaticheskom rezhime]. URL: [http://www.reg-surgery.ru/1\\_2003/articles\\_ru/downloads/250503-004.pdf](http://www.reg-surgery.ru/1_2003/articles_ru/downloads/250503-004.pdf).

#### Сведения об авторах

#### Information about the authors

**Лебединский Владислав Юрьевич** – доктор медицинских наук, профессор, научный руководитель научно-исследовательской лаборатории мониторинга физического здоровья ФГБОУ ВПО «Иркутский национальный исследовательский технический университет»

**Lebedinskiy Vladislav Yurievich** – Doctor of Medical Sciences, Professor, Scientific Supervisor of Scientific Research Laboratory of Physical Health Monitoring of Irkutsk National Research State Technical University

**Пусева Марина Эдуардовна** – кандидат медицинских наук, доцент, заведующая травматолого-ортопедическим отделением ФГБНУ «Иркутский научный центр хирургии и травматологии», доцент кафедры травматологии, ортопедии и нейрохирургии ГБОУ ДПО «Иркутская государственная медицинская академия последипломного образования» Минздрава России (664003, г. Иркутск, ул. Борцов Революции, 1; тел.: 8 (3952) 29-03-65; e-mail: [scrrs.irk@gmail.com](mailto:scrrs.irk@gmail.com))

**Puseva Marina Eduardovna** – Candidate of Medical Sciences, Docent, Head of Traumatological and Orthopedic Unit of Irkutsk Scientific Center of Surgery and Traumatology, Assistant Professor of the Department of Traumatology, Orthopedy and Neurosurgery of Irkutsk State Medical Academy of Continuing Education (664003, Irkutsk, ul. Bortsov Revolutsii, 1; tel.: +7 (3952) 29-03-65; e-mail: [scrrs.irk@gmail.com](mailto:scrrs.irk@gmail.com))

**Нетесин Евгений Станиславович** – кандидат медицинских наук, ассистент кафедры анестезиологии и реаниматологии ГБОУ ДПО «Иркутская государственная медицинская академия последипломного образования» Минздрава России

**Netyosin Evgenii Stanislavovich** – Candidate of Medical Sciences, Assistant of the Department of Anesthesiology and Critical Care Medicine of Irkutsk State Medical Academy of Continuing Education

**Михайлов Иван Николаевич** – кандидат медицинских наук, старший научный сотрудник научно-клинического отдела травматологии ФГБНУ «Иркутский научный центр хирургии и травматологии»

**Mikhaylov Ivan Nikolaevich** – Candidate of Medical Sciences, Senior Research Officer of Scientific Department of Traumatology of Irkutsk Scientific Center of Surgery and Traumatology