

Ковтонюк П.А.<sup>1</sup>, Саблина Г.И.<sup>1</sup>, Доноева А.М.<sup>2</sup>**ДИСТАЛЬНОЕ ПЕРЕМЕЩЕНИЕ БОКОВОЙ ГРУППЫ ЗУБОВ НА СЪЁМНОЙ ОРТОДОНТИЧЕСКОЙ АППАРАТУРЕ**<sup>1</sup> *Иркутская государственная медицинская академия последипломного образования – филиал ФГБОУ «Российская медицинская академия непрерывного профессионального образования» Минздрава России, Иркутск, Россия*<sup>2</sup> *ГАУЗ «Стоматологическая поликлиника № 2», Улан-Удэ, Россия*

*Представлен алгоритм создания места для клыка верхней челюсти, вытесненного вестибулярно при укорочении зубной дуги. Рассматривается обоснование количества одномоментного дистального перемещения зубов в боковом сегменте зубного ряда. Приводится клинический случай удлинения зубной дуги для установления вестибулярно расположенного клыка в зубной ряд. Удлинение в периоде постоянного прикуса получено за счёт перемещения боковой группы зубов на съёмных пластиночных аппаратах. Характеризуются ортодонтические аппараты, использованные для дистализации премоляров и моляров.*

**Ключевые слова:** зубы, площадь корней, ортодонтические силы, дистальное перемещение, съёмные аппараты

**LATERAL TEETH DISTOVERSION AT THE REMOVABLE ORTHODONTIC APPLIANCE**Kovtonyuk P.A.<sup>1</sup>, Sablina G.I.<sup>1</sup>, Donoeva A.M.<sup>2</sup><sup>1</sup> *Irkutsk State Medical Academy of Postgraduate Education – Branch Campus of the Russian Medical Academy of Continuing Professional Education, Irkutsk, Russia*<sup>2</sup> *Dental Outpatient Clinic N 2, Ulan-Ude, Russia*

*The shortening of a tooth arch is clinically shown by crowding. In the final period of a mixed bite, the place disadvantage for canines is often detected. The problem of elongation of a tooth arch due to distal movement of premolars, the first and second permanent molars on removable appliances is discussed. In practical orthodontia, this way of treatment of the shortened tooth arch traditionally solved only with use of the fixed equipment. The fixed equipment allows to control the made effort to each of the moved teeth. Power source in removable appliances are screws. When designing removable orthodontic appliances the area of the moved teeth and a possibility of force action of the used orthodontic screws on the moved group of teeth is considered. Maintenance of balance between the applied force and the area of roots of the moved teeth allows to reach optimization of process of reorganization of parodontium. The clinical case showing efficiency of removable appliances in a constant occlusion for elongation of a tooth arch is presented, their design is described.*

**Key words:** teeth, area of dental roots, orthodontic force, distoersion, removable appliance

Укорочение зубных рядов на верхней челюсти является распространённой зубочелюстной аномалией. Основными причинами данного состояния могут быть: апроксимальный кариес временных моляров, их преждевременное удаление, не завершённое восстановлением отсутствующего зуба лечебно-профилактическим аппаратом, системная гипоплазия временных зубов, осложнённая и сочетающаяся с кариесом.

К укорочению зубного ряда также приводит и такое состояние, как дисгармония смены зубов, т. е. нарушение сроков, последовательности и симметричности прорезывания. Чаще всего следствием этих нарушений является возникновение дефицита места для клыков. В результате клыки при прорезывании вестибулярно вытесняются из зубного ряда или ротируются. Реже клыки смещаются нёбно или остаются ретенрованными [3, 5].

Аномалийное положение клыков нарушает эстетику лица при улыбке, что формирует у пациентов психологический дискомфорт. Особенно остро эта проблема касается молодых людей и, в большей степени, лиц женского пола. Неэстетичная улыбка, обусловленная нарушенным положением зубов, может быть причиной, из-за которой молодые люди не могут реализовать себя в социуме, у них формируется ограниченный круг друзей и знакомых.

Одним из методов лечения вестибулярного положения клыков на верхней челюсти в постоянном прикусе является удлинение зубного ряда за счёт дистализации моляров съёмными и несъёмными ортодонтическими аппаратами.

Восстановление утраченной длины зубного ряда может быть достигнуто только применением внешней силы, передающейся на зубы через ортодонтическую конструкцию. Причём необходимо, чтобы зубы смещались корпусно, т. е. без мезиодистального наклона. Наиболее успешно эта задача решается при использовании несъёмной ортодонтической аппаратуры. Однако данная ортодонтическая техника, по ряду причин, таких как некариозная патология эмали, активный кариес зубов, низкий уровень гигиены, не всегда может быть применена.

Осуществить одномоментное корпусное дистальное перемещение двух премоляров и первого моляра (до прорезывания второго моляра) на съёмных пластиночных аппаратах проблемно, но, как показывает практика, возможно. Одномоментное же перемещение четырёх зубов: двух премоляров и двух моляров, – на съёмных пластиночных аппаратах является крайне сложной, почти бесперспективной задачей для клинициста.

### ЦЕЛЬ РАБОТЫ

Предложить способ удлинения зубного ряда верхней челюсти при дефиците места для клыков при прорезавшихся вторых молярах с использованием съёмной ортодонтической аппаратуры.

Для достижения поставленной цели были учтены теоретические закономерности ортодонтического перемещения зубов.

Преимущественным источником силы в съёмных аппаратах являются ортодонтические винты различных конструкций и размеров. Современные ортодонтические винты способны развивать разное усилие в зависимости от предназначения аппарата. Наиболее востребованными в практике ортодонта являются винты, развивающие усилие до 200–300 г. Исследованиями E. Witt et al. (1991) установлено, что при активации винта на  $\frac{1}{4}$  оборота (0,1 мм) развивается сила в пределах 200–300 г, при этом зуб смещается на 0,06 мм [6].

Известно, что оптимальные морфологические изменения происходят в окружающей костной ткани перемещаемого зуба при условии, когда на 1 см<sup>2</sup> площади его корня воздействует сила от 20 до 26 г [1]. Если на перемещаемые зубы действует большая сила, то в костной ткани наблюдаются осложнения в виде её подрывной резорбции или анкилозирования [4].

При прорезавшихся вторых постоянных молярах и недостатке места для клыка необходимо осуществить перемещение четырёх зубов: двух премоляров и двух моляров. Расчёты показывают, что сумма площадей корней при одномоментном перемещении зубов 1.4, 1.5, 1.6 и 1.7 составляет 1491 мм<sup>2</sup> [4]. Для морфологической перестройки в костной ткани перемещаемых зубов требуется приложить усилие в 343 г, тогда как ортодонтический винт способен создать усилие только в 200–300 г. В результате исключается возможность одномоментного корпусного дистального перемещения данной группы зубов. В этой связи обоснованной тактикой лечения для устранения дефицита места для клыков на верхней челюсти будет поэтапное, последовательное дистальное перемещение функциональных групп зубов: группы моляров и группы премоляров. Суммарная площадь корней моляров составляет 988 мм<sup>2</sup>, и для их перемещения потребуется сила, равная 227 г (при среднем значении 23 г/см<sup>2</sup>), что соответствует оптимальной функции ортодонтического винта. Суммарная площадь корней премоляров составляет 508 мм<sup>2</sup>, и для их перемещения потребуется приложить усилие в 117 г.

Таким образом, возможностей для дистального корпусного перемещения зубов современными винтами оказывается вполне достаточно при условии, что выдерживаются оптимальные соотношения между величиной приложенной силы и площадью перемещаемых зубов. Данное теоретическое обоснование было использовано при лечении пациентов с укорочением зубного ряда верхней челюсти и вестибулярным положением клыков в периоде завершения формирования постоянного прикуса. Приводим клинический пример последовательного корпусного перемещения моляров и премоляров для удлинения зубного ряда верхней челюсти.

В клинику обратилась пациентка Н. 12 лет с жалобами на неправильное положение клыка на верхней

челюсти слева. Клинический осмотр выявил следующие нарушения в строении зубного ряда: клык на верхней челюсти слева располагается вне зубной дуги и вытеснен вестибулярно (рис. 1). Причиной данного состояния послужило мезиальное смещение бокового сегмента зубного ряда слева. Средняя линия зубных рядов и челюстей совпадают.

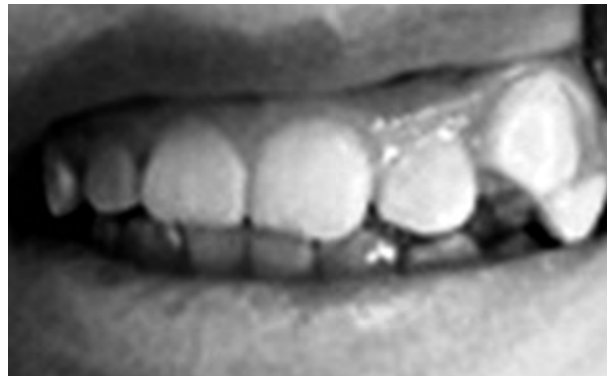

Рис. 1. Пациентка Н., 12 лет. Окклюзия, до лечения.

В боковых участках выявлена асимметричная сагиттальная окклюзия I типа, классы 1, 2 по Angle, т. е. справа определяется нейтральное соотношение боковых сегментов, слева – дистальное соотношение с формированием бугоркового контакта зубов-антагонистов [2]. Нарушена парность прорезывания вторых постоянных моляров на верхней челюсти: отсутствуют зуб 1.7, зуб 2.7 в зубном ряду (рис. 2).

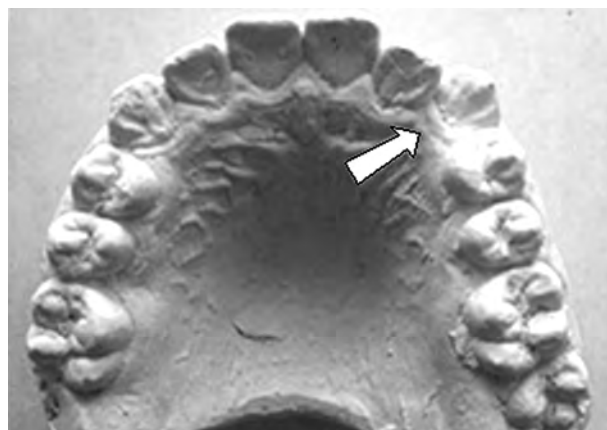


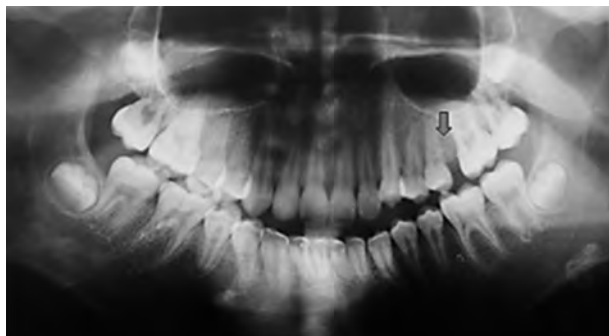
Рис. 2. Пациентка Н., 12 лет. Модель верхней челюсти, до лечения. Стрелкой отмечен вытесненный вестибулярно зуб 2.3.

Составлен план лечения пациентки, состоящий из нескольких этапов: 1-й этап – дистальное смещение зубов 2.6 и 2.7; 2-й этап – дистальное смещение зубов 2.4 и 2.5, установка зуба 2.3 в зубной ряд.

На первом этапе изготовлен съёмный пластиночный аппарат на верхнюю челюсть с окклюзионными накладками (без отпечатков зубов-антагонистов) и ортодонтическим винтом, установленным в проекции зуба 2.5; распил выполнен параллельно альвеолярному отростку для создания сегмента к зубам 2.6 и 2.7. Окклюзионные накладки не только разобщали прикус, но и обеспечивали корпусное перемещение зубов за счёт

охвата коронок на их полную высоту (до пришеечной области). Активация винта проводилась 1 раз в 5 дней на  $\frac{1}{4}$  оборота. Продолжительность первого этапа лечения составила 4 месяца. За этот период смещение зубов 2.6 и 2.7 в зоне распила винта составило 2 мм.

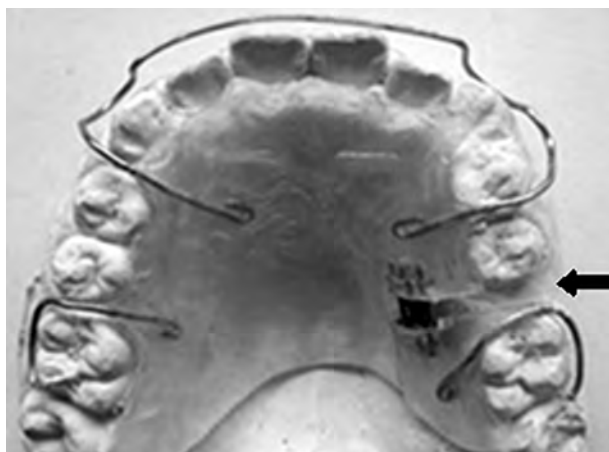Для оценки осевого наклона перемещённых зубов и наличия зачатков третьих моляров проведено рентгенологическое исследование (рис. 3).



**Рис. 3.** Пациентка Н., 12 лет. Ортопантомограмма после первого этапа лечения.

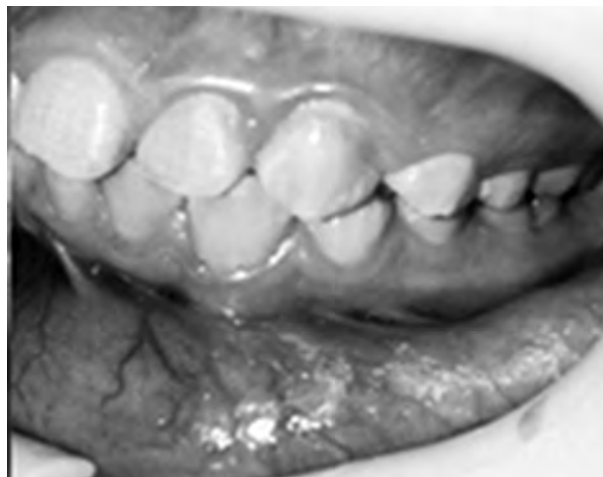На ортопантомограмме отмечается правильное осевое расположение перемещённых моляров 2.6 и 2.7, зачатки зубов 1.8 и 2.8 находятся на 2-й стадии минерализации (минерализована половина коронок зубов).

Удлинение зубного ряда на 2 мм было недостаточным для установления зуба 2.3 в зубной ряд, поэтому изготовлен очередной съёмный пластиночный аппарат на верхнюю челюсть. Винт установлен в проекции промежутка в зубной дуге, созданного на первом этапе, между зубами 2.5 и 2.6. Оклюзионные накладки в конструкции аппарата отсутствовали, так как наличие пластмассового фрагмента базиса аппарата в области распила и размещение кламмера к зубу 2.6 передавали достаточное давление на зубы 2.6 и 2.7 при активации винта. Секторальный распил выполнен также параллельно альвеолярному отростку. Активация винта проводилась 1 раз в 4 дня на  $\frac{1}{4}$  оборота. Продолжительность второго периода лечения составила 3 месяца. В результате за этот период создан дополнительный промежуток в зоне распила винта ещё на 2,0 мм, что в сумме составило 4,0 мм удлинения зубной дуги (рис. 4).



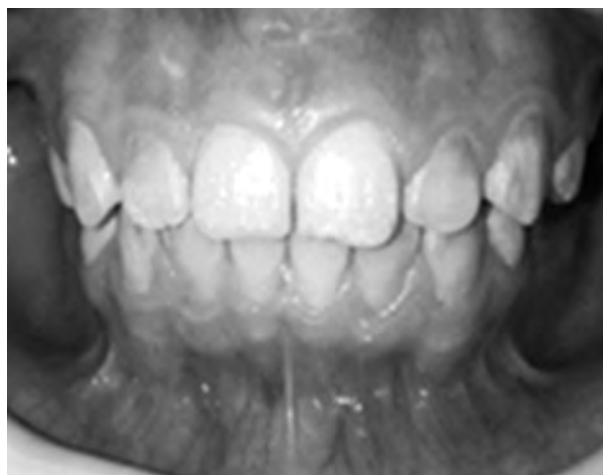**Рис. 4.** Пациентка Н., 12 лет. Модель верхней челюсти с аппаратом после перемещения моляров 2.6 и 2.7. после завершения первого этапа.

На втором этапе лечения осуществлялось перемещение зубов 2.4 и 2.5 дистально (в область созданного промежутка в зубном ряду). Для этого был изготовлен съёмный пластиночный аппарат, содержащий винт для секторального смещения премоляров дистально. Винт активировался 1 раз в 4 дня на  $\frac{1}{4}$  оборота. Через 4 месяца премоляры переместились дистально до контакта с моляром 2.6. В процессе дистального перемещения зубов 2.4 и 2.5 зуб 2.3 под воздействием мышечного тонуса верхней губы самостоятельно установился в зубной ряд (рис. 5).



**Рис. 5.** Пациентка Н., 12 лет. Оклюзия слева после лечения (зуб 2.3 занял правильное положение в зубном ряду).

В процессе проведённого лечения была создана окклюзия, соответствующая эстетической и функциональной норме (рис. 6).



**Рис. 6.** Пациентка Н., 12 лет. Оклюзия после ортодонтического лечения.

### ЗАКЛЮЧЕНИЕ

При использовании съёмных ортодонтических конструкций необходимо учитывать площадь перемещаемых зубов и возможности потенциала силового воздействия ортодонтических винтов для соблюдения баланса между приложенной силой и площадью перестраиваемого пародонта.

Представленный клинический случай демонстрирует эффективность применения съёмных пластиночных аппаратов для удлинения зубного ряда за счёт последовательного дистального перемещения боковой группы зубов с сохранением их правильного осевого положения.

# ЛИТЕРАТУРА REFERENCES

1. Варава Г.М., Стрелковский К.М. Ортодонтия и протезирование в детском возрасте. – М.: Медицина, 1979. – 136 с.

Varava GM, Strelkovsky KM. (1979). Orthodontics and dental prosthetics in children [*Ortodontiya i protezirovanie v detskom vozraste*]. Moskva, 136 p.

2. Ковтонюк П.А., Саблина Г.И., Соболева Н.Н. К вопросу о диагностике сагиттальных аномалий окклюзии // Бюллетень ВСНЦ СО РАМН. – 2015. – № 5 (105). – С. 13–16.

Kovtonyuk PA, Sablina GI, Soboleva NN. (2015). On the diagnostics of sagittal occlusion anomalies [K voprosu o diagnostike sagittal'nykh anomalii okklyuzii]. *Bulleten' Vostochno-Sibirskogo nauchnogo centra*, (5), 13-16.

3. Персин Л.С. Ортодонтия. Диагностика и лечение зубочелюстных аномалий. – М.: Медицина, 2004. – 360 с.

Persin LS. (2004). Orthodontics. Diagnostics and treatment of dentofacial anomalies. [*Ortodontiya. Diagnostika i lechenie zubochehyustnykh anomalii*]. Moskva, 360 p.

4. Проффит У. Современная ортодонтия. – М.: МЕДпресс-информ, 2006. – 560 с.

Proffit W. (2006). Modern orthodontia [*Sovremennaya ortodontiya*]. Moskva, 560 p.

5. Хорошилкина Ф.Я. Ортодонтия. Дефекты зубов, зубных рядов, аномалии прикуса, морфофункциональные нарушения в челюстно-лицевой области и их комплексное лечение. – М.: ООО «Медицинское информационное агентство», 2006. – 544 с.

Khoroshilkina FY. (2006). Orthodontia. Defects of teeth, dental curves, occlusion anomalies, morphofunctional abnormalities in maxillofacial area and their complex treatment [*Ortodontiya. Defekty zubov, zubnykh ryadov, anomalii prikusa, morfofunktsional'nye narusheniya v chelyustno-litsevoy oblasti i ikh kompleksnoe lechenie*]. Moskva, 544 p.

6. Witt E. (1991). The potentials and limits of orthodontic treatment for adults. *Fortschr. Kiefer-orthoped*, 52 (1), 1-7.

## Сведения об авторах Information about the authors

**Ковтонюк Пётр Алексеевич** – кандидат медицинских наук, доцент кафедры стоматологии детского возраста и ортодонтии Иркутской государственной медицинской академии последипломного образования – филиала ФГБОУ «Российская медицинская академия непрерывного профессионального образования» Минздрава России (669079, г. Иркутск, Юбилейный, 100; тел.: (3952) 46-53-26; e-mail: kovtonuk00@mail.ru)

**Kovtonyuk Petr Alekseevich** – Candidate of Medical Sciences, Associate Professor at the Department of Pediatric Stomatology and Orthodontics of Irkutsk State Medical Academy of Postgraduate Education – Branch Campus of the Russian Medical Academy of Continuing Professional Education (669079, Irkutsk, Yubileyniy, 100; тел.: (3952) 46-53-26; e-mail: kovtonyuk00@mail.ru)

**Саблина Галина Иннокентьевна** – кандидат медицинских наук, доцент кафедры стоматологии детского возраста и ортодонтии Иркутской государственной медицинской академии последипломного образования – филиала ФГБОУ «Российская медицинская академия непрерывного профессионального образования» Минздрава России (e-mail: sgigiduw@rambler.ru)

**Sablina Galina Innokentievna** – Candidate of Medical Sciences, Associate Professor at the Department of Pediatric Stomatology and Orthodontics of Irkutsk State Medical Academy of Postgraduate Education – Branch Campus of the Russian Medical Academy of Continuing Professional Education (e-mail: sgigiduw@rambler.ru)

**Доноева Аягма Мэлсовна** – врач-ортодонт ГАУЗ «Стоматологическая поликлиника № 2» (670047, г. Улан-Уде, ул. Павлова, 61; тел.: (3012) 37-16-51; e-mail: amelsovna@mail.ru)

**Donoeva Ayagma Melsovna** – Orthodontist at Dental Outpatient Clinic N 2 (670047, Ulan-Ude, Pavlov str., 61; tel.: (3012) 37-16-51; e-mail: amelsovna@mail.ru)