

Н.В. Тишков<sup>1, 2</sup>, А.Н. Рудаков<sup>1</sup>, М.Э. Пусева<sup>1, 2</sup>**КЛИНИЧЕСКОЕ ПРИМЕНЕНИЕ ЧРЕСКОСТНОГО АППАРАТА ОРТО-СУВ ПРИ ЛЕЧЕНИИ ЛОЖНЫХ СУСТАВОВ НИЖНИХ КОНЕЧНОСТЕЙ**<sup>1</sup> ФГБНУ «Иркутский научный центр хирургии и травматологии», Иркутск, Россия<sup>2</sup> ГБОУ ДПО «Иркутская государственная медицинская академия последипломного образования» Минздрава России, Иркутск, Россия

Проведён анализ клинического использования аппарата Орто-СУВ у 15 больных с ложными суставами нижних конечностей. Описана методика выполнения, комбинированного чрескостного остеосинтеза и устранения деформации. В процессе лечения у всех пациентов было достигнуто восстановление длины конечности, устранение деформации и сращение ложного сустава. Сроки сращения ложного сустава составили  $194 \pm 16$  дней. Осложнения наблюдались у 3 (0,2 %) пациентов.

**Ключевые слова:** ложные суставы, чрескостный остеосинтез, аппарат Орто-СУВ

**CLINICAL USE OF ORTHO-SUV TRANSOSSEOUS HEXAPOD IN TREATMENT OF LOWER LIMB FALSE JOINTS**N.V. Tishkov<sup>1, 2</sup>, A.N. Rudakov<sup>1</sup>, M.E. Puseva<sup>1, 2</sup><sup>1</sup> Irkutsk Scientific Center of Surgery and Traumatology, Irkutsk, Russia<sup>2</sup> Irkutsk State Medical Academy of Continuing Education, Irkutsk, Russia

We studied the use of Ortho-SUV hexapod in the treatment of 15 patients with lower limb false joints. All patients were at active working age – from 22 to 50 years. In 12 patients, the period from the moment of trauma was 1 to 3 years, in 3 patients – 3 to 6 years. 5 patients had femoral false joints, 10 patients – shin false joints. In 98 % of cases, the formation of false joints was caused by inadequate treatment of initial trauma. In 100 % of cases, false joint localized at diaphyseal level and was accompanied with shortening of injured segment for  $2.5 \pm 1.0$  cm in 13 patients, and for 0.5 and 0.8 cm in 2 cases. We also registered recurvatum and valgus deformity in 5 patients, recurvatum and varus deformity in 8 patients, and antecurvatum and varus deformity in 2 patients. Combined contracture in knee and ankle joint was found in 90 % of patients. Using combined transosseous osteosynthesis along with Ortho-SUV hexapod allowed us to correct hip deformity for  $35 \pm 10$  days and ankle deformity – for  $20 \pm 5$  days on the average. When shortening of femoral bone for more than 5.0 cm, the deformity was corrected in two stages. At the first stage, we reconstructed the length of a segment using methods of transosseous osteosynthesis at discrete-continuum distraction. At the second stage, we corrected deformity using Ortho-SUV hexapod within specified time limits. Duration of femoral and shin false joint consolidation was  $194 \pm 16$  days. We registered inflammatory complications in the areas of transosseous elements contacting soft tissues in 3 (0.2 %) patients. These complications didn't have an effect on the treatment results.

**Key words:** false joints, transosseous osteosynthesis, Ortho-SUV hexapod

**АКТУАЛЬНОСТЬ**

Ложные суставы длинных трубчатых костей остаются одними из наиболее частых осложнений травматической патологии. Их частота не имеет тенденции к снижению и составляет от 4,5 до 16 % [1, 8].

Метод чрескостного остеосинтеза эффективно используется в лечении переломов и ложных суставов уже более 65 лет. За эти годы метод доказал свою эффективность и стал уже традиционным в арсенале российских травматологов-ортопедов. Сохраняя основную философию, заложенную Г.А. Илизаровым в лечение чрескостными аппаратами, метод постоянно совершенствовался, пройдя эволюцию от спицевых до комбинированных и гибридных чрескостных аппаратов. Одним из современных направлений развития чрескостного остеосинтеза можно считать чрескостные аппараты, основанные на компьютерной навигации. В России таким методом является чрескостный остеосинтез аппаратом Орто-СУВ, имеющий уникальные конструктивные особенности и кинематику [5].

**ЦЕЛЬ ИССЛЕДОВАНИЯ**

Изучить результаты применения аппарата Орто-СУВ при лечении пациентов с ложными суставами нижней конечности.

**МАТЕРИАЛ И МЕТОДЫ ИССЛЕДОВАНИЯ**

В клинике ФГБНУ «Иркутский научный центр хирургии и травматологии» при лечении ложных суставов нижней конечности новая медицинская технология [3, 6] применена в лечении 15 больных. Все пациенты были трудоспособного возраста – от 22 до 50 лет. Сроки заболевания, прошедшие с момента травмы, составили от 1 до 3 лет у 12 пациентов, от 3 до 6 лет – у 3 пациентов. В 5 случаях ложные суставы были локализованы в бедренной кости, в 10 случаях – в костях голени. В 98 % случаев формирование ложного сустава было связано с неадекватно проведённым лечением первичной травмы. При этом в 7 случаях использовалось скелетное вытяжение и гипсовая повязка, в 1 случае – интрамедуллярный остеосинтез, в 4 случаях – остеосинтез пластинами, в 3 случаях выполнялся чрескостный остеосинтез. До поступления в клинику фиксаторы у всех пациентов были удалены в хирургических стационарах по месту жительства. У всех больных ложный сустав локализовался на уровне диафиза кости и сопровождался укорочением повреждённого сегмента у 13 пациентов на  $2,5 \pm 1,0$  см, у 2 пациентов – на 5,0 и 8,0 см. Кроме этого, у 5 пациентов отмечалась рекурвационно-вльгусная деформация, у 8 – рекурвационно-варусная,

у 2 – антекурвационно-варусная. Комбинированная контрактура в коленном и голеностопном суставе отмечалась у 96 % пациентов.

В лечении пациентов нами использовался чрескостный остеосинтез аппаратом Орто-СУВ.

Показанием для выполнения чрескостного остеосинтеза было наличие ложного сустава на уровне диафиза кости, укорочение конечности, многоплоскостная деформация.

При выполнении остеосинтеза чрескостные элементы проводили с учётом разработанных в клинике методик, а запись чрескостного аппарата выполнялась по системе унифицированного обозначения чрескостного остеосинтеза [4, 7]. Компоновка чрескостного аппарата зависела от локализации и уровня повреждения.

При локализации повреждения на уровне диафиза бедренной кости чрескостные элементы проводились по схеме: чрескостные стержни  $d = 6,0$  мм вводились на I уровне на 8 часах под углом  $100^\circ$  к продольной оси кости, на II уровне – на 10 часах под углом  $90^\circ$ . Проведённые чрескостные элементы фиксировались в бедренном секторе. На III уровне чрескостный стержень проводили на 9 часах под углом  $90^\circ$ , фиксировали в 3/4 кольцевой опоры. Формировали проксимальный модуль чрескостного аппарата, соединяя опоры резьбовыми стержнями таким образом, чтобы стержни располагались параллельно длинной оси проксимального отломка. На VII уровне в направлении 2–8 проводили спицу  $d = 2,0$  мм и на 9 часах проводили стержень под углом  $90^\circ$  к длинной оси дистального отломка. Проведённые чрескостные элементы фиксировались в кольцевой опоре. На VII уровне проводился стержень на 8 часах под углом  $90^\circ$ , фиксировался в кольцевой опоре. Формировали дистальный модуль чрескостного аппарата, соединяя опоры резьбовыми стержнями таким образом, чтобы стержни располагались параллельно длинной оси дистального отломка. Между проксимальным и дистальным модулем аппарата на IV–VI уровнях устанавливалась штанги (страты) аппарата Орто-СУВ. Окончательная схемы смонтированного аппарата выглядела следующим образом:

I, 8,  $100^\circ$ ; II, 10,  $90^\circ$  – III, 9,  $90^\circ$  – (страты) – VII, 8,  $90^\circ$  – VIII, 9;  $90^\circ$ ; VIII, 2–8

В 2 случаях, при укорочении бедра на 5,0 и 8,0 см, с целью восстановления длины конечности во времени аппарат монтировали по такой же схеме, но вместо страт устанавливали резьбовые соединительные стержни с шарнирными элементами, позволяющие проводить distraction в аппарате. На 2-е сутки после операции начинали distraction между проксимальным и дистальным модулем аппарата темпом 0,5–1,0 мм 4 раза в сутки. После устранения смещения по длине выполняли демонтаж резьбовых соединительных стержней и устанавливали штанги (страты) аппарата Орто-СУВ.

При локализации повреждения на уровне диафиза костей голени использовали чрескостные элементы (спицы  $d = 2,0$  мм, стержни  $d = 6,0$  мм), которые вводились по схеме: на I уровне большеберцовой кости проводили спицу в направлении 3–9, на II уровне на 2 часах

под углом  $90^\circ$  к длинной оси проксимального отломка проводили чрескостный стержень. Проведённые чрескостные элементы фиксировались в кольцевой опоре аппарата внешней фиксации. На III уровне проводили чрескостный стержень на 2 часах под углом  $90^\circ$ , фиксировали в кольцевой опоре. Формировали проксимальный модуль чрескостного аппарата, соединяя опоры резьбовыми стержнями таким образом, чтобы стержни располагались параллельно длинной оси проксимального отломка. На VIII уровне большеберцовой кости проводили спицу в направлении 3–9, на VII уровне на 2 часах под углом  $90^\circ$  к длинной оси дистального отломка проводили чрескостный стержень. Проведённые чрескостные элементы фиксировались в кольцевой опоре аппарата внешней фиксации. На VI уровне проводили чрескостный стержень на 2 часах под углом  $90^\circ$ , фиксировали в кольцевой опоре. Формировали дистальный модуль чрескостного аппарата, соединяя опоры резьбовыми стержнями таким образом, чтобы стержни располагались параллельно длинной оси дистального отломка. Между проксимальным и дистальным модулем аппарата на IV–V уровнях устанавливалась штанги (страты) аппарата Орто-СУВ. Окончательная схемы смонтированного аппарата выглядела следующим образом:

I, 3–9; II, 2,  $70^\circ$  – III, 2,  $90^\circ$  – (страты) – VI, 2,  $90^\circ$  – VII, 2,  $90^\circ$ ; VIII, 3–9

При выполнении чрескостного остеосинтеза на голени во всех случаях на VII уровне выполняли остеотомию малоберцовой кости.

С целью стимуляции репаративного процесса на уровне ложного сустава выполняли продольную кортикотомию костных отломков.

## РЕЗУЛЬТАТЫ И ОБСУЖДЕНИЕ

В послеоперационном периоде активизация пациентов с ходьбой на костылях проводилась в первые сутки после операции. В целях профилактики тромбоэмболических осложнений руководствовались национальным стандартом Российской Федерации [2]. В послеоперационном периоде выполнялись контрольные рентгенограммы в двух проекциях с захватом всего аппарата и установлением меток для масштабирования. Проводилась фоторегистрация рентгенограмм, и они загружались в компьютерную программу, после чего выполнялось 12 последовательных шагов для расчёта устранения деформации. Полученные данные отражались в графической таблице с указанием срока устранения деформации и ежедневного изменения длины страт для его достижения. С учётом полученных данных на 5-е сутки после операции приступали к устранению деформации в аппарате Орто-СУВ. Сроки исправления деформации зависели от величины имеющихся смещений костных отломков. В среднем они составили  $35 \pm 10$  дней на бедре и  $20 \pm 5$  дней на голени. После окончания репозиции выполняли перемонтаж чрескостного аппарата, страты заменяли на телескопические или соединительные резьбовые стержни с использованием шарнирных соединений. После контрольной рентгенографии пациенты выписывались из ста-

ционара на амбулаторное лечение под наблюдение травматолога по месту жительства. Средние сроки лечения в стационаре составили  $39 \pm 15$  дней. Дозированную нагрузку на конечность разрешали на  $30 \pm 5$ -й день после операции.

В процессе применения аппарата Орто-СУВ при лечении ложных суставов нами были отмечены некоторые особенности компоновки аппарата в отличие от стандартной компоновки. Учитывая минимальное расстояние (19 см) между средними опорами, необходимое для размещения страт, их располагали ближе к базовым опорам, что является отличительной особенностью от биомеханической концепции аппарата Илизарова. Однако выбранная нами методика комбинированного чрескостного остеосинтеза и использование чрескостных стержней позволяет стабильно фиксировать костные отломки и сохранять жёсткость фиксации в течении всего лечения. После устранения деформации и удаления страт промежуточные опоры аппарата по своему плоскостному расположению не позволили нам установить прямые резьбовые соединительные стержни. Данная особенность была устранена нами за счёт шарнирных соединений. Учитывая имеющуюся многоплоскостную деформацию, применение аппарата Орто-СУВ, позволило нам выполнить её устранение без установления дополнительных репозиционных узлов и исключить промежуточные перемонтажи чрескостного аппарата, требующиеся при стандартном чрескостном остеосинтезе у таких пациентов.

Сращение ложного сустава наблюдалось у всех пациентов в средние сроки  $194 \pm 16$  дней. К окончанию периода фиксации у пациентов была полностью восстановлена функция опоры на нижнюю конечность. Объём восстановления функции движения в смежных суставах составил до 80 % и зависел от степени их нарушения до операции.

Осложнения наблюдались у 3 (0,2 %) пациентов на амбулаторном этапе в виде поверхностного воспаления мягких тканей в месте выхода чрескостных элементов. Данное осложнение было купировано консервативными мероприятиями и не повлияло на результаты лечения.

#### Клинический пример

Пациент Б., 26 лет, поступил в клинику ИНЦХТ 09.02.2011 г. с диагнозом: ложный сустав средней

трети диафиза большеберцовой кости, консолидированный в неправильном положении перелом верхней трети диафиза малоберцовой кости правой голени. Укорочение правой нижней конечности на 3,5 см. (рис. 1, 2).

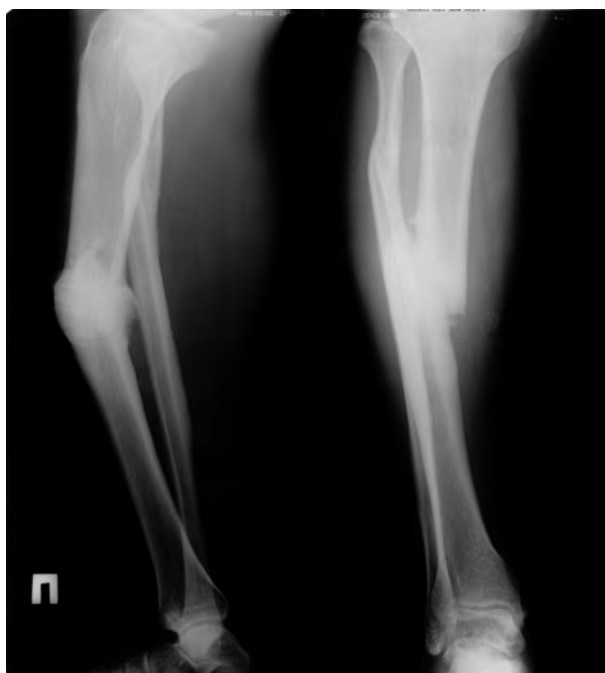

Рис. 1. Рентгенограммы правой голени пациента Б. до операции.

16.02.2011 г. выполнена операция: наложение аппарата Орто-СУВ, остеотомия верхней трети диафиза малоберцовой кости, продольная кортикотомия зоны ложного сустава средней трети диафиза большеберцовой кости (рис. 3).

При помощи программы Орто-СУВ было рассчитано, что данная деформация может быть одноэтапно устранена за 15 дней (рис. 4).

Устранение деформации начато на 5-е сутки после операции, и через 15 дней констатировано устранение всех её компонентов (рис. 5).

После этого страты заменены на резьбовые стержни аппарата Илизарова (рис. 6).

Через 178 дней аппарат внешней фиксации демонтирован, ложный сустав сросся (рис. 7).

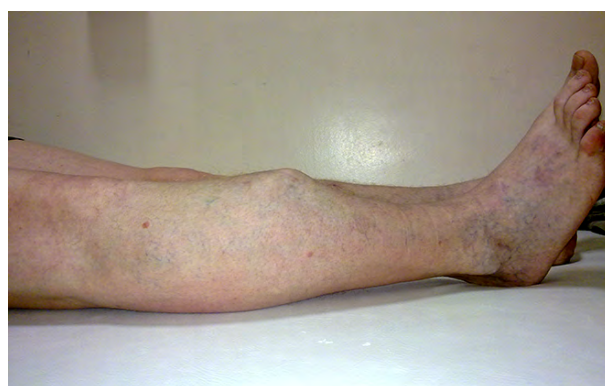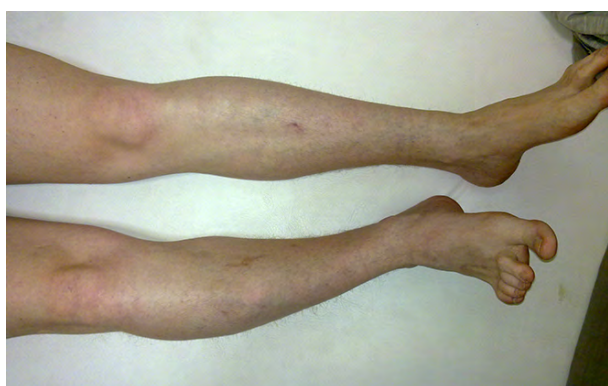


Рис. 2. Внешний вид правой голени пациента Б. до операции.




Рис. 3. Рентгенограммы правой голени пациента Б. после операции: а – боковая проекция; б – прямая проекция.

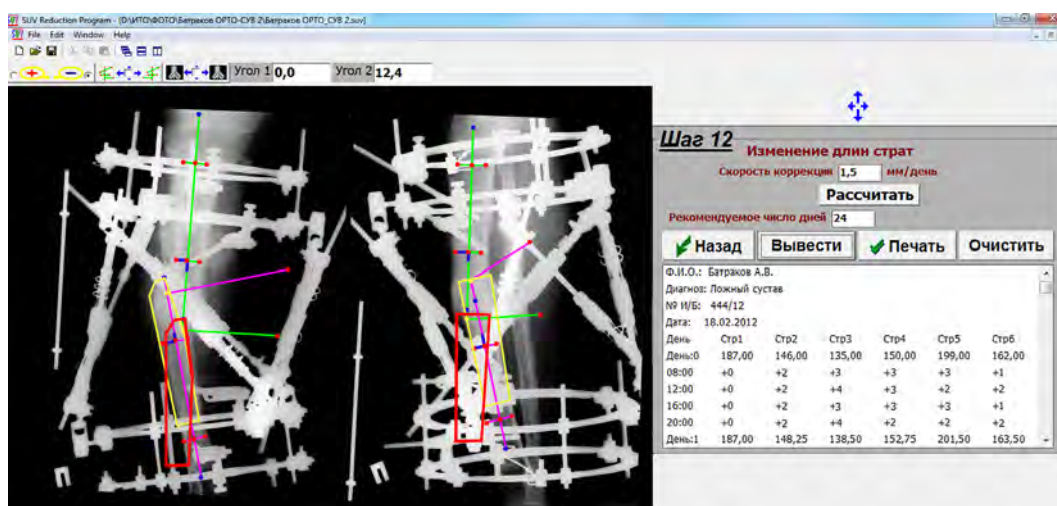
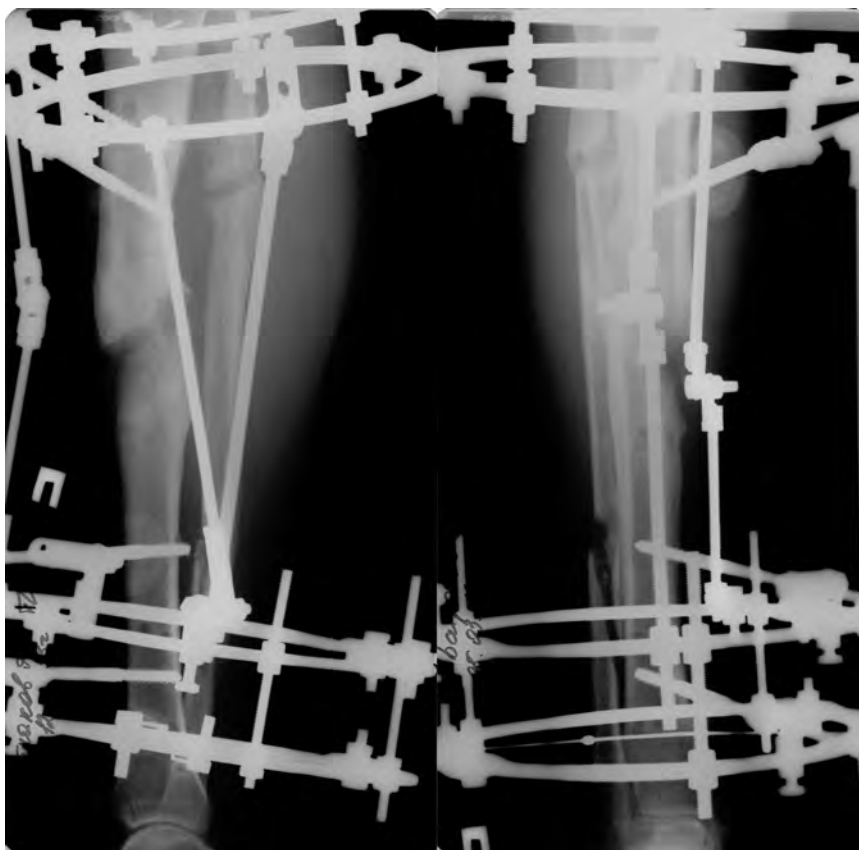


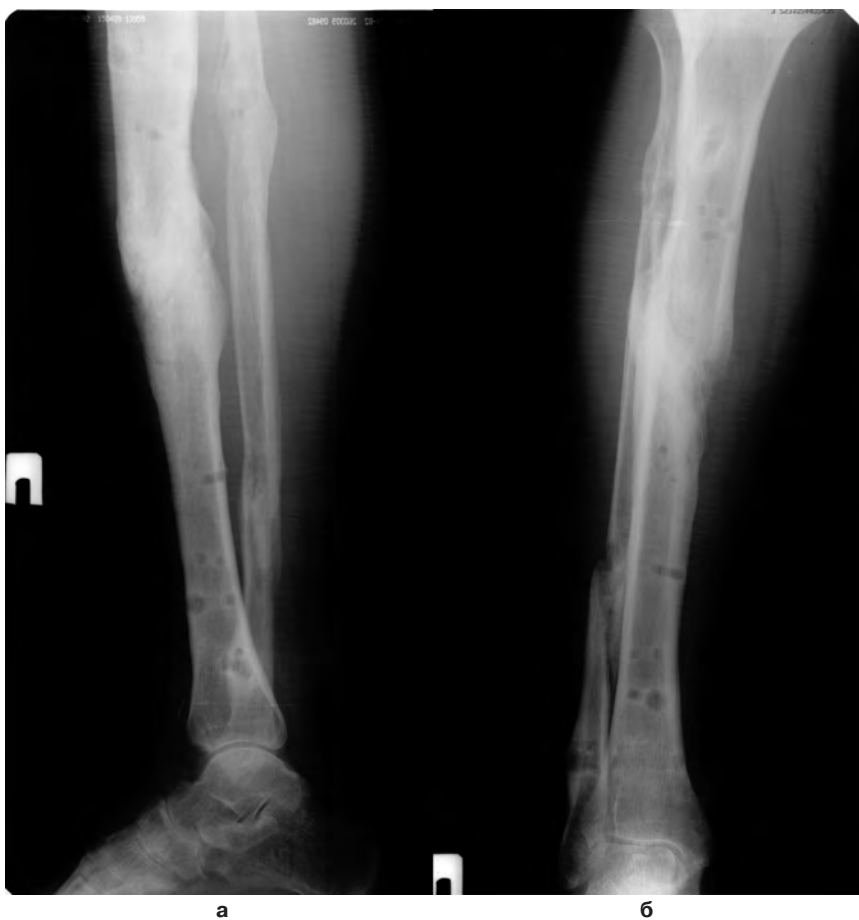Рис. 4. Вид окна программы Орто-СУВ при выполнении шага 12: программа рассчитала ежедневное изменение длин каждой из страт для достижения коррекции деформации.



Рис. 5. Рентгенограммы правой голени пациента Б. после исправления деформации, согласно расчётам программы Орто-СУВ.



**Рис. 6.** Рентгенограммы правой голени пациента Б. после демонтажа аппарата Орто-СУВ.



**Рис. 7.** Рентгенограммы правой голени пациента Б. после демонтажа аппарата внешней фиксации: **а** – боковая проекция; **б** – прямая проекция.

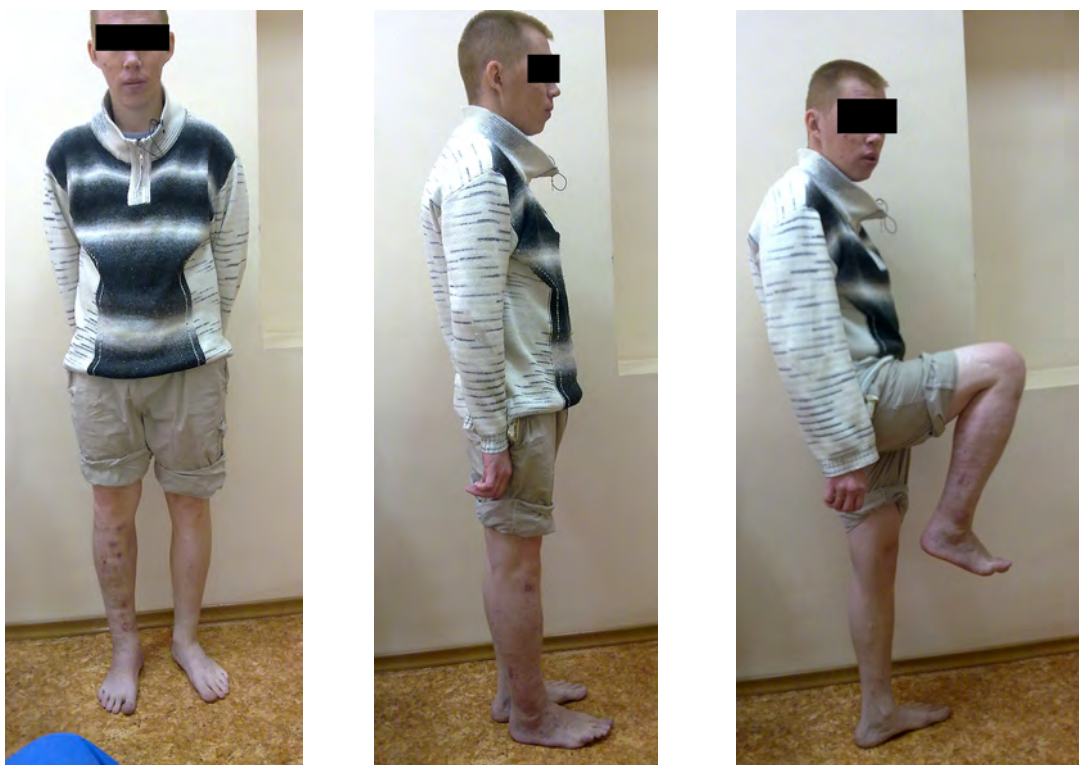

Рис. 8. Функция нижней конечности пациента Б. после лечения.

Через месяц после демонтажа аппарата внешней фиксации функция нижней конечности восстановлена. (рис. 8).

### ЗАКЛЮЧЕНИЕ

Клинический опыт применения аппарата Орто-СУВ при лечении ложных суставов нижних конечностей с многоплоскостными деформациями показал, что выбранная нами методика комбинированного чрескостного остеосинтеза и схема монтажа чрескостного аппарата хорошо сочетается с аппаратом Орто-СУВ, что позволило в условиях стабильной фиксации добиться устранения имеющейся деформации в среднем за  $35 \pm 10$  дней на бедре и за  $20 \pm 5$  дней на голени. Сроки сращения ложного сустава бедренной кости и костей голени составили  $194 \pm 16$  дней.

При укорочении бедренной кости более 5,0 см возможно устранение деформации в 2 этапа. На первом этапе восстанавливается длина сегмента известными приёмами чрескостного остеосинтеза путём distraction дискретно во времени. Окончательная репозиция выполняется аппаратом Орто-СУВ.

Осложнения воспалительного характера в местах выхода чрескостных элементов, возникшие у 3 (0,2 %), пациентов не повлияли на результат лечения.

### ЛИТЕРАТУРА REFERENCES

1. Барабаш А.П., Барабаш Ю.А., Норкин И.А. Современные системы фиксации в сочетании со стимуляцией костеобразования при лечении последствий травм длинных костей // Политравма. – 2010. – № 3. – С. 20–26.

Barabash AP, Barabash YA, Norkin IA (2010). Modern fixation systems in combination with osteogenesis stimulation in the treatment of consequences of long bone traumas [Sovremennye sistemy fiksatsii v sochetanii so stimulyatsiey kosteobrazovaniya pri lechenii posledstviy travm dlinnykh kostey]. *Politravma*, (3), 20–26.

2. ГОСТ Р 52600.6-2008. Национальный стандарт Российской Федерации. Протокол ведения больных, профилактика тромбоэмболии лёгочной артерии (с изм., внесёнными Приказом Ростехрегулирования от 31.12.2008 № 4196).

GOST R 52600.6-2008. National standard of the Russian Federation. Patient management protocol, prevention of pulmonary artery thromboembolism [GOST R 52600.6-2008. Natsional'nyy standart Rossiyskoy Federatsii. Protokol vedeniya bol'nykh, profilaktika tromboembolii legochnoy arterii (s izm., vnesennymi Prikazom Rostekhregulirovaniya ot 31.12.2008 N 4196)].

3. Рудаков А.Н., Бутаев Ч.З., Пусева М.Э., Соломин Л.Н., Тишков Н.В., Михайлов И.Н., Пономаренко Н.С., Монастырёв В.В., Черникова О.М. Способ исправления приобретённой посттравматической деформации голени методом Орто-СУВ. Медицинская технология. – Иркутск: ИНЦХТ, 2015. – 44 с

Rudakov AN, Butayev CZ, Puseva ME, Solomin LN, Tishkov NV, Mikhaylov IN, Ponomarenko NS, Monatyryov VV, Chernikova OM (2015). Method of correction of acquired posttraumatic shin deformity using Ortho-SUV. Medical technology [Sposob ispravleniya priobretennoy posttravmaticheskoy deformatsii goleni metodom Ortho-SUV. Meditsinskaya tekhnologiya], 44.

4. Соломин Л.Н., Барабаш А.П. Система унифицированного обозначения чрескостного остеосинтеза: метод. рекомендации. – Иркутск, 1994. – 10 с.

Solomin LN, Barabash AP (1994). System of unified notation for transosseous osteosynthesis: methodical guidelines [Sistema unifikirovannogo oboznacheniya chreskostnogo osteosinteza: metod. rekomendatsii], 10.

5. Соломин Л.Н., Виленский В.А., Утехин А.И., Террел В. Сравнительный анализ репозиционных возможностей чрескостных аппаратов, работающих на основе компьютерной навигации, и аппарата Илизарова // Гений ортопедии. – Курган, 2009. – № 1. – С. 5–10.

Solomin LN, Vilenskiy VA, Utekhin AI, Terrel V (2009). Comparative analysis of the reposition potentials of transosseous devices operating on the basis of computer navigation and the Ilizarov fixator [Sравnitel'nyy analiz repozitsionnykh vozmozhnostey chreskostnykh apparatov, rabotayushchikh na osnove komp'yuternoy navigatsii, i apparata Ilizarova]. *Geniy ortopedii*, (1), 5-10.

6. Соломин Л.Н., Утехин А.И., Виленский В.А., Кулеш П.Н., Корчагин К.Л., Иванов А.Н. Использование чрескостного аппарата на основе компьютерной навигации при лечении пациентов с переломами и деформациями длинных трубчатых костей. Медицинская технология. – СПб., 2010. – 49 с.

Solomin LN, Utekhin AI, Vilenskiy VA, Kulesh PN, Korchagin KL, Ivanov AN (2010). Transosseous device

operating on the basis of computer navigation in the treatment of patients with fractures and long bone deformities. Medical technology [Ispol'zovanie chreskostnogo apparata na osnove komp'yuternoy navigatsii pri lechenii patsientov s perelomami i deformatsiyami dlinnykh trubchatykh kostey. Meditsinskaya tekhnologiya], 49.

7. Соломин Л.Н., Фомин Н.Ф., Майков С.В., Уханов К.А. Атлас рекомендуемых позиций для проведения чрескостных элементов // Гений ортопедии. – 2014. – № 1. – С. 61–66.

Solomin LN, Fomin NF, Maikov SV, Ukhanov KA (2014). Atlas of "recommended positions" for insertion of transosseous elements through foot [Atlas rekomendemykh pozitsiy dlya provedeniya chreskostnykh elementov]. *Geniy ortopedii*, (1), 61-66.

8. Шевцов В.И., Макушин В.Д., Куфтырев Л.М. Псевдоартрозы, дефекты длинных костей верхней конечности и контрактуры локтевого сустава (базовые технологии лечения аппаратом Илизарова). – Курган: Зауралье, 2001. – 406 с.

Shevtsov VI, Makushin VD, Kuftyrev LM (2001). False joints, long bone defects of upper limb and elbow joint contracture (basic techniques of treatment using Ilizarov fixator) [Psevdoartrozy, defekty dlinnykh kostey verkhney konechnosti i kontraktury lokteвого sustava (bazovye tekhnologii lecheniya apparatom Ilizarova)], 406.

#### Сведения об авторах

#### Information about the authors

**Тишков Николай Валерьевич** – кандидат медицинских наук, доцент, заведующий научно-клиническим отделом травматологии ФГБНУ «Иркутский научный центр хирургии и травматологии», ассистент кафедры травматологии, ортопедии и нейрохирургии ГБОУ ДПО «Иркутская государственная медицинская академия последипломного образования» Минздрава России (664003, г. Иркутск ул. Борцов Революции, 1; e-mail: zdrav@iscst.ru)

**Tishkov Nikolay Valerievich** – Candidate of Medical Sciences, Docent, Head of Clinical Research Department of Traumatology of Irkutsk Scientific Center of Surgery and Traumatology, Teaching Assistant of the Department of Traumatology, Orthopedy and Neurosurgery of Irkutsk State Medical Academy of Continuing Education (664003, Irkutsk, Bortsov Revolutsii str., 1; e-mail: zdrav@iscst.ru)

**Рудаков Алексей Николаевич** – врач травматолого-ортопедического отделения ФГБНУ «Иркутский научный центр хирургии и травматологии»

**Rudakov Aleksey Nikolayevich** – Physician of Traumatology and Orthopedy Unit of Irkutsk Scientific Center of Surgery and Traumatology

**Пусева Марина Эдуардовна** – кандидат медицинских наук, доцент, заведующая травматолого-ортопедическим отделением ФГБНУ «Иркутский научный центр хирургии и травматологии», доцент кафедры травматологии, ортопедии и нейрохирургии ГБОУ ДПО «Иркутская государственная медицинская академия последипломного образования» Минздрава России

**Puseva Marina Eduardovna** – Candidate of Medical Sciences, Docent, Head of Traumatology and Orthopedy Unit of Irkutsk Scientific Center of Surgery and Traumatology, Assistant Professor of the Department of Traumatology, Orthopedy and Neurosurgery of Irkutsk State Medical Academy of Continuing Education