

Дубровина В.И., Старовойтова Т.П., Витязева С.А., Мухтургин Б.Г., Котлов М.Ю., Балахонов С.В.

## ПАТОМОРФОЛОГИЧЕСКИЕ ИЗМЕНЕНИЯ ПЕЧЕНИ БЕЛЫХ МЫШЕЙ ПРИ ЭКСПЕРИМЕНТАЛЬНОЙ ЧУМНОЙ ИНФЕКЦИИ, ВЫЗВАННОЙ *YERSINIA PESTIS* С РАЗНЫМ ПЛАЗМИДНЫМ СОСТАВОМ

ФКУЗ Иркутский научно-исследовательский противочумный институт Сибири и Дальнего Востока  
Роспотребнадзора, Иркутск, Россия

Изучена динамика патоморфологических изменений печени экспериментальных животных при инфекционном процессе, вызванном *Yersinia pestis* с разным плазмидным спектром. Показана вариабельность повреждений печени в зависимости от плазмид-ассоциированной вирулентности возбудителя инфекции. Подтверждено, что штамм *Y. pestis*, обладающий тремя основными плазмидами pYP (6 мДа), pYV (45 мДа), pYT (61 мДа), вызывает наиболее острую генерализованную форму заболевания, которая, как правило, заканчивается летальным исходом.

**Ключевые слова:** печень, *Yersinia pestis*, гепатоциты, митоз, гранулёма

## PATHOMORPHOLOGICAL CHANGES IN LIVER OF WHITE MICE AT EXPERIMENTAL PLAGUE INFECTION CAUSED BY *YERSINIA PESTIS* OF DIFFERENT PLASMID COMPOSITION

Dubrovina V.I., Starovoytova T.P., Vityazeva S.A., Mukhturgin G.B., Kotlov M.Y.

Irkutsk Antiplague Research Institute of Siberia and Far East of Rospotrebnadzor, Irkutsk, Russia

Data of histological study of pathomorphological changes in liver of white mice with experimental plague are represented in the article. An important element in evaluation and prediction of the pathological process in the liver is the analysis of hepatocyte karyokinesis, the mitotic index calculation, the counting number of atypical mitosis and the degree of organ regeneration ability. Dynamics of these liver changes at infection process in experimental animals caused by *Yersinia pestis* plasmid variants was investigated in this work. The variability of liver injuries was shown depending on plasmid-associated virulence of the infection agent. It was proved that the *Y. pestis* strain carrying three basic pYP (6 mDa), pYV (45 mDa), pYT (61 mDa) plasmids caused the most severe systemic disease with lethal outcome as a rule. Lack of species-specific plasmids and especially virulence and pathogenicity plasmids reduced the rate of infection process generalization and the ability of the pathogen to initiate pathological changes incompatible with the microorganism life. Therefore, all morphological liver changes in experimental plague infection are directly dependent on plasmid profile of the pathogen. The mechanism of toxicity included the damaging effect of the toxin to the cellular structures and failure of the metabolic processes in the organism. Acuity of intoxication and the development of pathological process can be estimated by exploring changes in liver morphology.

**Key words:** liver, *Yersinia pestis*, hepatocyte, mitosis, granuloma

### ВВЕДЕНИЕ

Большое значение при инфекционной патологии имеют компенсаторно-приспособительные возможности организма, которые проявляются не только в регенерации, но и в компенсации, т. е. в частичном проявлении возмещения нарушенной структуры и функции, вызванной патологическим воздействием на организм. Данные процессы происходят за счёт внутриклеточной регенерации и гипертрофии клеток, компенсаторной, адаптированной к условиям патологии деятельности органов и систем целостного организма, реагирующего на любое воздействие или повреждение, в том числе и при инфекции [7]. Как известно, любой инфекционный процесс сопровождается высвобождением токсина, который усиливает патологические изменения в органах и тканях макроорганизма, приводит к поражению паренхиматозных органов и аллергизации организма, что играет значительную роль в патогенезе любого инфекционного заболевания, в том числе и при чуме [6, 8].

Механизм интоксикации заключается в повреждающем действии токсического агента на те или иные

клеточные структуры и нарушении метаболических процессов в организме. При некоторых видах интоксикации повреждение клеток может иметь характер некроза, но регистрируются и обратимые изменения [5]. Остроту интоксикации и развитие патологического процесса можно оценить, исследуя изменения морфологии печени.

При инфекционном процессе воспалительная реакция печени сопровождается лейкоцитарной инфильтрацией, развитием дистрофических и некробиотических изменений, при которых, как правило, образуются перилобулярные некрозы, отёк паренхимы органа, резко выраженное полнокровие и кровоизлияния. Все вышеперечисленные изменения зависят от вирулентности, дозы и продолжительности воздействия патологического агента. Важными звеньями при оценке и прогнозировании патологического процесса в печени является анализ кариокинеза гепатоцитов и вычисление митотического индекса (МИ), подсчёт количества атипичных митозов с учётом их морфофункционального состояния [1, 4], а также степень регенерационной способности органа.

### ЦЕЛЬ РАБОТЫ

Сравнить патоморфологические изменения в печени белых мышей, заражённых *Y. pestis* с разным плазмидным составом.

### МАТЕРИАЛЫ И МЕТОДЫ

В качестве объекта исследования использовали 7 штаммов чумного микроба, полученных из коллекции музея живых культур ФКУЗ Иркутский научно-исследовательский противочумный институт Сибири и Дальнего Востока Роспотребнадзора (табл. 1).

Экспериментальной моделью в опытах служили 200 беспородных, но стандартных по условиям содержания и весу (18–20 г) белых мышей обоих полов. Животные были разделены на 8 групп по 25 особей в каждой. Инфекционный процесс вызывали введением белым мышам подкожно культуры чумного микроба всех выбранных для исследования штаммов в дозе  $10^6$  м.к./0,5 мл. Контрольная группа получала подкожно физиологический раствор в том же объёме.

Животных усыпляли хлороформом через 1, 3, 7, 10 и 14 суток и немедленно вскрывали. Работу с экспериментальными животными осуществляли в соответствии с «Правилами лабораторной практики» (Приказ от 23.08.2010 г. № 708н). Вскрытие проводили с подробным описанием изменений в органах и тканях экспериментальных животных. Материал, забираемый на исследование (печень), фиксировали в 10%-м нейтральном формалине, затем обезживали по стандартной методике и заливали в целлоидин. Целлоидиновые срезы толщиной 4–5 мкм для патоморфологического исследования окрашивали гематоксилином-эозином, количество ДНК в цитоплазме гепатоцитов выявляли метиловым зелёным – пиронином, определяли содержание гликогена (ШИК-реакция), трёхвалентного железа (по Перлсу) [3]. Определение линейных размеров ядер гепатоцитов осуществляли с помощью компьютерной программы «Motic Images Plus» (версия 2). Митотиче-

ский индекс (Mitotic index, *MI*, %) – процент делящихся клеток от общего числа проанализированных клеток по формуле:

$$MI = N_1 / N \times 100,$$

где  $N_1$  – число делящихся клеток в поле зрения;  $N$  – общее число клеток в поле зрения. У интактных животных митотический индекс не превышает  $0,04 \pm 0,01$  %.

Автоматический анализ изображения производили с помощью светового микроскопа «Zeiss» (Германия) с видеокамерой «Moticam 2000», разрешение  $1392 \times 1040$  пикселей, об. 100. Статистическую обработку данных проводили при помощи стандартного пакета прикладных программ Statistica 6.1 (StatSoft Inc., 1984/2001, ИПЧИ 31415926535897) с использованием *t*-критерия Стьюдента для независимых выборок с поправкой Бонферрони. Данные представлены в виде среднего арифметического ( $M$ )  $\pm$  среднее квадратичное отклонение ( $s$ ). Различия считали статистически значимыми при уровне значимости  $p < 0,01$ .

### РЕЗУЛЬТАТЫ И ОБСУЖДЕНИЕ

При моделировании экспериментальной чумы на лабораторных белых мышах макроскопические и микроскопические исследования печени являются необходимой частью патоморфологического исследования. При оценке изменений в печени следует учитывать, что у мышей в органе имеются свои гистологические особенности: анизокариоз (полиморфизм размеров) и кариомегалия в гепатоцитах, ядерная протрузия (псевдовключение) [2]. Также известно, что продолжительность жизни гепатоцитов велика, а митоз отмечается крайне редко и, как правило, только при повреждении печени.

При заражении референтными штаммами *Y. pestis* И-3560 и *Y. pestis* И-2638 гибель белых мышей наступала в течение последующих пяти суток при развитии патологической картины, указывающей на сепсис.

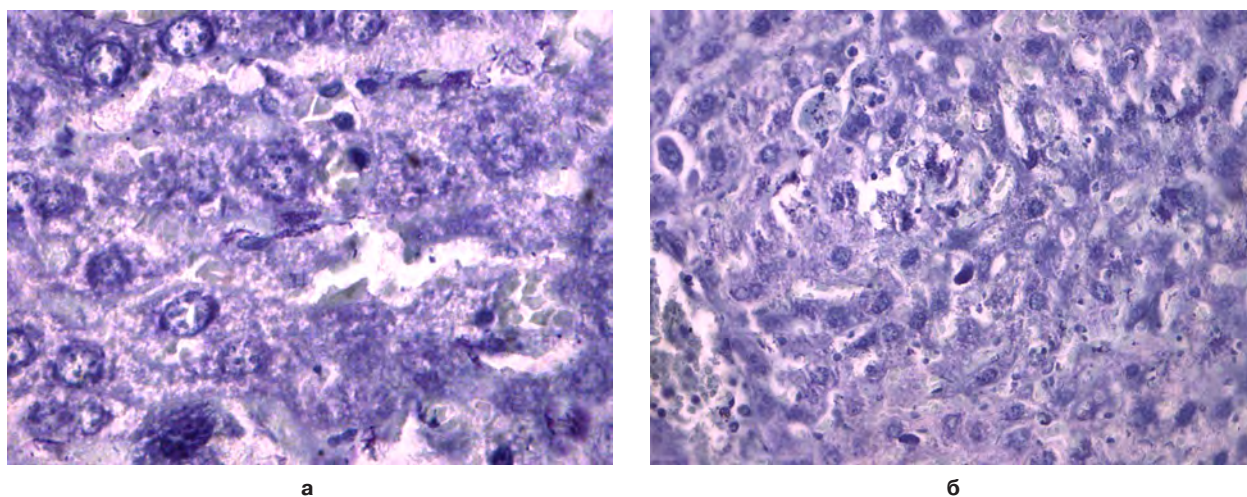
Таблица 1

Характеристика штаммов чумного микроба

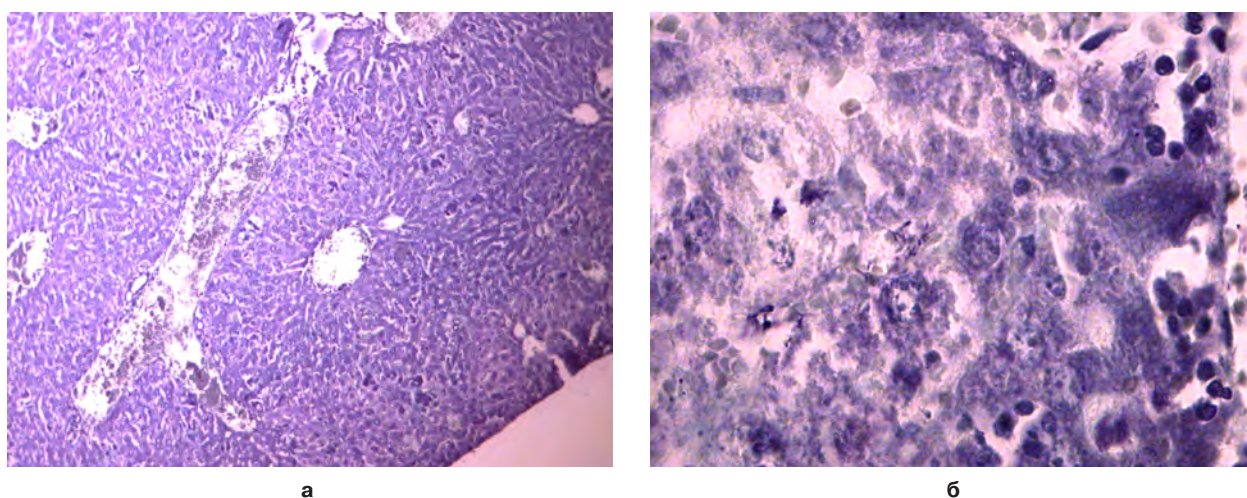
Штамм	Место выделения	Особенности штамма	Плазмидный состав
<i>Y. pestis</i> subsp. <i>pestis</i> И-2638	Тувинский природный очаг чумы	референтный	pYP (6 мДа) pYV (45 мДа) pYT (61 мДа) pTP33 (22,5 мДа)
<i>Y. pestis</i> subsp. <i>pestis</i> И-3479*	Иркутский противочумный институт	селекционный	pYP (6 мДа) pYT (61 мДа) pTP33 (21,5 мДа)
<i>Y. pestis</i> subsp. <i>pestis</i> И-3480*	Иркутский противочумный институт	селекционный	pYT (61 мДа) pTP33 (21,5 мДа)
<i>Y. pestis</i> subsp. <i>altaica</i> И-3560	Алтайский горный природный очаг чумы	референтный	pYP (6 мДа) pYV (45 мДа) pYT (61 мДа) pTP33 (22,5 мДа)
<i>Y. pestis</i> subsp. <i>altaica</i> И-2359	Алтайский горный природный очаг чумы	референтный	pYP (6 мДа) pYV (45 мДа) pYT (65 мДа)
<i>Y. pestis</i> subsp. <i>altaica</i> И-2948**	Алтайский горный природный очаг чумы	атипичный	pYV (45 мДа) pYT (65 мДа)
<i>Y. pestis</i> subsp. <i>altaica</i> И-2948/3***	Иркутский противочумный институт	селекционный	pYT (65 мДа)

**Примечание.** \* – штаммы селекционированы из штамма *Y. pestis* subsp. *pestis* И-2638; \*\* – атипичный штамм; \*\*\* – штамм селекционирован из атипичного штамма *Y. pestis* subsp. *altaica* И-2948.

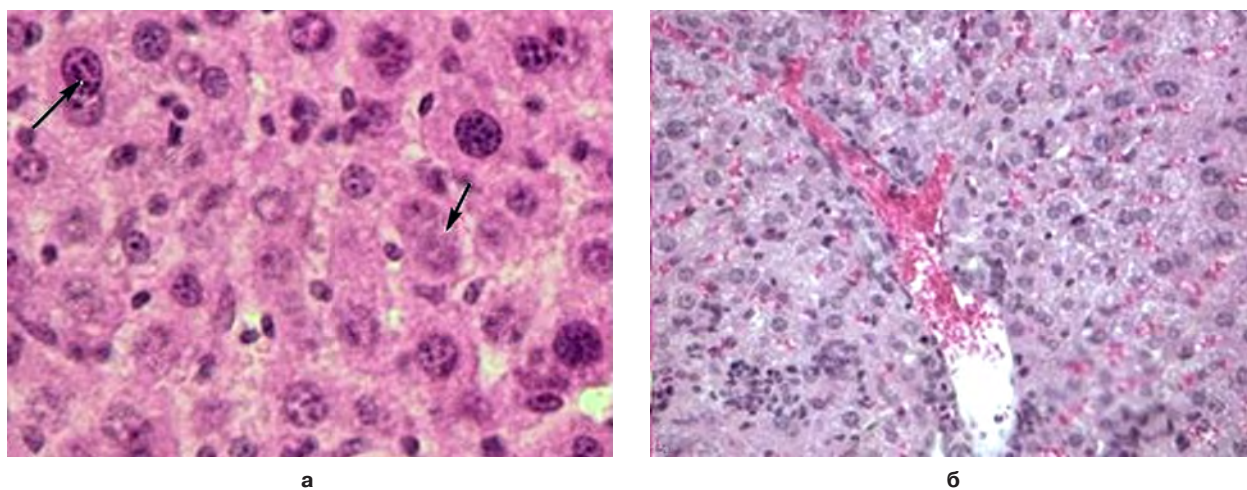




**Рис. 1.** Печень белой мыши, заражённой *Y. pestis* И-3560. Окраска гематоксилином и эозином: **а** – 1-е сутки, отёк паренхимы, лейкоцитарная инфильтрация, ок. 10, об. 100; **б** – 3-и сутки, двуядерные клетки, ок. 10, об. 40.



**Рис. 2.** Печень белой мыши, заражённой *Y. pestis* И-2638. 3-и сутки. Окраска гематоксилином и эозином: **а** – гранулёмы, ок. 10, об. 10; **б** – дезорганизация печёночной ткани, ок. 10, об. 40.



**Рис. 3.** Печень белой мыши, заражённой *Y. pestis* И-3480. 3-и сутки. Окраска гематоксилином и эозином: **а** – митоз, ок. 10, об. 100; **б** – пролиферация звездчатых клеток, ок. 10, об. 10.

На 1-е сутки у животных визуально регистрируется полнокровие и набухание печени, на 3-и сутки орган приобретает зернистый вид с диффузно расположенными субмиллиарными узелками. Воспалительная реакция печени (микроскопическая картина) сопро-

вождается отёком паренхимы, лейкоцитарной инфильтрацией, носящей диффузный характер (рис. 1а).

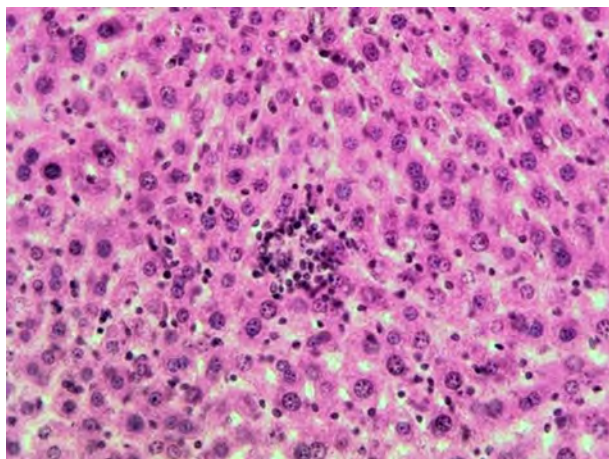
К третьим суткам выявлены гранулёмы, содержащие преимущественно лимфоциты, нейтрофилы и эпителиоидные клетки (рис. 2а). Развитие зерни-



стой и гидропической дистрофии можно оценить как следствие нарушения белкового и водного обмена, вызванного инфекционным процессом (рис. 2б), который в последствии приводит к дезорганизации печёночной ткани. Заметно выражены пикноз и кариолизис ядер. Имеет место многополюсный митоз ( $MI = 1,15 \pm 0,05$  ( $p < 0,001$ ) – *Y. pestis* И-3560;  $MI = 1,01 \pm 0,07$  ( $p < 0,001$ ) – *Y. pestis* И-2638), что свидетельствует об атипической регенерации органа (рис. 1а, 3а).

Установлено, что средняя площадь ядра гепатоцитов в 1,7–2,0 раза меньше, чем у интактных животных ( $544,57 \pm 24,05$  у. е.). Так, она составила  $272,57 \pm 23,63$  у. е. у белых мышей, инфицированных *Y. pestis* И-3560 ( $p < 0,001$ ),  $315,88 \pm 16,80$  у. е. – у животных, заражённых *Y. pestis* И-2638 ( $p < 0,001$ ). Содержание железа в печени на 3-и сутки исследования резко увеличено, по сравнению с контролем, что, возможно, связано с выраженным гемолизом и кровоизлиянием.

Гибель животных, инфицированных штаммом *Y. pestis* И-2359 (pYV<sup>+</sup>, pYP<sup>+</sup>, pYT<sup>+</sup>) наступала после 7 суток наблюдения и составила 60 %, а при заражении *Y. pestis* И-2948 (pYV<sup>+</sup>, pYP<sup>+</sup>, pYT<sup>+</sup>) – после 10 суток при 15%-м летальном исходе. Патологические изменения у животных первой группы выявлялись на 3-и сутки исследования, тогда как у второй группы – к 7-м суткам, и визуально проявлялись в изменении цвета органа (серовато-глинистый цвет), полнокровии, набухании и наличии единично расположенных под капсулой мелких узелков. При просмотре гистологических препаратов выявлены диффузная гиперплазия звездчатых клеток, зернистая дистрофия клеток паренхимы, отсутствие чёткой границы гепатоцитов. Лимфогистиоцитарные инфильтраты расположены вокруг сосудов (рис. 4).



**Рис. 4.** Печень белой мыши, заражённой *Y. pestis* И-2359. 7-е сутки. Инфильтрат лимфогистиоцитарный. Окраска гематоксилином и эозином. Ок. 10, об. 40.

Имеют место пикноз и лизис ядер. Средняя площадь ядра у животных первой группы на 7-е сутки исследования составила  $338,65 \pm 34,05$  у. е. ( $p < 0,001$ ), у животных второй группы –  $377,88 \pm 18,23$  у. е. ( $p < 0,001$ ), что, соответственно, в 1,6 и 1,4 раза меньше, чем в контроле. Во все сроки исследования

отмечено увеличение содержания железа и уменьшение – гликогена. Имеют место единичные атипично делящиеся клетки.  $MI$  белых мышей, заражённых *Y. pestis* И-2359, составил  $0,28 \pm 0,04$  ( $p < 0,001$ ), во втором случае –  $0,27 \pm 0,07$  ( $p < 0,001$ ).

В опытных группах, инфицированных изогенными вариантами вирулентного штамма *Y. pestis* И-2638 (*Y. pestis* И-3479 и *Y. pestis* И-3480), гибель мышей не наступала. Печень внешне не изменена, гистологические изменения проявлялись в пролиферации звездчатых клеток (рис. 3б), зернистой дистрофии паренхимы. На 7-е сутки исследования у животных, заражённых *Y. pestis* И-3479, в печени имеет место увеличение гипертрофированных гепатоцитов и двуядерных клеток, а у 25 % – немногочисленные мелкие гранулёмы, которые к 14-м суткам нивелируются. Средняя площадь ядра в обоих случаях соответствовала значениям в контроле и составила  $548,13 \pm 36,92$  и  $579,66 \pm 25,13$  у. е. соответственно. Пикноз, митоз и кариолизис ядер не выявлены. Содержание железа в печени соответствует значениям в контроле, а содержание гликогена увеличивается на 3–7-е сутки.

У экспериментальных животных, инфицированных селекционным штаммом *Y. pestis* И-2948/3 (pYV<sup>+</sup>, pYP<sup>+</sup>, pYT<sup>+</sup>), полученным из атипичного штамма *Y. pestis* И-2948 (pYV<sup>+</sup>, pYP<sup>+</sup>, pYT<sup>+</sup>), во все сроки наблюдения изменения в печени отсутствовали. Все показатели соответствовали таковым в контроле.

Таким образом, морфологические изменения в печени при экспериментальной чумной инфекции имеют прямую зависимость от плазмидного профиля возбудителя. Установлено, что референтные штаммы *Y. pestis*, обладающие полным набором плазмид, в отличие от атипичного и селекционных штаммов, вызывают острую генерализованную форму заболевания с летальным исходом на ранних сроках наблюдения.

## ВЫВОДЫ

1. Установлено, что морфологические изменения в печени экспериментальных животных при экспериментальной чумной инфекции зависят от плазмидного спектра возбудителя.
2. Экспериментальными доказано, что возбудитель *Y. pestis*, обладающий тремя основными плазмидами (pYP, pYV, pYT), вызывает острую генерализованную форму заболевания, которая, как правило, заканчивается летальным исходом.
3. Утрата видоспецифических плазмид, в частности, плазмид вирулентности (pYV) и патогенности (pYP), снижает скорость генерализации инфекционного процесса и способность возбудителя вызывать патологические изменения, несовместимые с жизнью.

## ЛИТЕРАТУРА REFERENCES

1. Данилов Р.К., Клишов А.А., Боровая Т.Г. Гистология человека в мультимедиа: учебник для студентов медицинских вузов. – СПб.: ЭЛБИ-СПБ, 2004. – 362 с.

Danilov RK, Klishov AA, Borovaya TG. (2004). Human histology in multimedia [*Gistologiya cheloveka v mul'timedia*]. Sankt-Peterburg, 362 p.

2. Манских В.Н. Патоморфология печени лабораторной мыши: подводные камни на пути к верному диагнозу [Электронный ресурс]. – Режим доступа: <http://ruslasa.ru/wp-content/uploads/Patologiya-pecheni-metodichka-dlya-sayta.pdf>.

Manskikh VN. (2016). Pathomorphology of laboratory mouse liver: hidden dangers on the way to a correct diagnosis [*Patomorfologiya pecheni laboratornoy myshi: podvodnye kamni na puti k vernomu diagnozu*]. Available at: <http://ruslasa.ru/wp-content/uploads/Patologiya-pecheni-metodichka-dlya-sayta.pdf>.

3. Меркулов Г.А. Курс патогистологической техники. – Л.: Медицина, 1969. – 423 с.

Merkulov GA. (1969). Course of pathohistological technique [*Kurs patogistologicheskoy tekhniki*]. Leningrad, 423 p.

4. Руководство по гистологии: в 2-х томах / Под ред. Р.К. Данилова. – СПб.: СпецЛит, 2001. – 735 с.

Danilov RK (ed). (2001). Guidelines on histology [*Rukovodstvo po gistologii*]. Sankt-Peterburg, 735 p.

5. Самусев Р.П. Анатомия и гистология человека. Энциклопедический словарь. – М.: РИПОЛ-классик, 2008. – 784 с.

Samusev RP. (2008). Human anatomy and histology. Encyclopaedic dictionary [*Anatomiya i gistologiya cheloveka*]. Moskva, 784 p.

6. Сидоренко С.В., Яковлев С.В. Инфекции в интенсивной терапии. – М.: Медицина, 2003. – 206 с.

Sidorenko SV, Yakovlev SV. (2003). Infections in intensive therapy [*Infektsii v intensivnoy terapii*]. Moskva, 206 p.

7. Убашеев И.О., Лоншакова К.С., Бартанов А.И., Спасова Т.Е., Абидуева Е.Ю., Убашеев О.И. Морфофункциональные основы регенерационной терапии природными лекарственными средствами экспериментальных повреждений печени. – Улан-Удэ: Изд-во БНЦ СО РМ, 2005. – 224 с.

Ubasheev IO, Lonshakova KS, Bartanov AI, Spasova TE, Abidueva EY, Ubasheev OI. (2005). Morphofunctional basics of regenerative therapy of experimental liver damage with natural medicines [*Morfofunktsional'nye osnovy regeneratsionnoy terapii prirodnymi lekarstvennyimi sredstvami eksperimental'nykh povrezhdeniy pecheni*]. Ulan-Ude, 224 p.

8. Ющук Н.Д., Венгеров Ю.Я. Лекции по инфекционным болезням: в 2-х тт. – М.: ВУНМЦ, 1999. – 452 с.

Yaschuk ND, Vengerov YY. (1999). Lectures on infectious diseases [*Lektsii po infektsionnym boleznyam*]. Moskva, (2), 452 p.

#### Сведения об авторах Information about the authors

**Дубровина Валентина Ивановна** – доктор биологических наук, заведующая лабораторией патофизиологии ФКУЗ Иркутский научно-исследовательский противочумный институт Сибири и Дальнего Востока Роспотребнадзора (664047, г. Иркутск, ул. Трилисера, 78; тел. (3952) 22-01-35, факс (3952) 22-01-40; e-mail: dubrovina-valya@mail.ru)

**Dubrovina Valentina Ivanovna** – Doctor of Biological Sciences, Head of the Laboratory of Pathophysiology of Irkutsk Antiplague Research Institute of Siberia and Far East of Rospotrebnadzor (664047, Irkutsk, ul. Trilissera, 78; tel. (3952) 22-01-35, fax (3952) 22-01-40; e-mail: dubrovina-valya@mail.ru)

**Старовойтова Татьяна Пантелеевна** – научный сотрудник лаборатории патофизиологии ФКУЗ Иркутский научно-исследовательский противочумный институт Сибири и Дальнего Востока Роспотребнадзора (e-mail: adm@chumin.irkutsk.ru)  
**Starovoitova Tatyana Panteleevna** – Research Officer at the Laboratory of Pathophysiology of Irkutsk Antiplague Research Institute of Siberia and Far East of Rospotrebnadzor (e-mail: adm@chumin.irkutsk.ru)

**Мухтургин Геннадий Борисович** – младший научный сотрудник лаборатории экспериментальных животных ФКУЗ Иркутский научно-исследовательский противочумный институт Сибири и Дальнего Востока Роспотребнадзора

**Mukhturgin Gennadiy Borisovich** – Junior Research Officer at the Laboratory of Experimental Animals of Irkutsk Antiplague Research Institute of Siberia and Far East of Rospotrebnadzor

**Витязева Светлана Александровна** – кандидат медицинских наук, старший научный сотрудник отдела микробиологии чумы ФКУЗ Иркутский научно-исследовательский противочумный институт Сибири и Дальнего Востока Роспотребнадзора  
**Vityazeva Svetlana Aleksandrovna** – Candidate of Medical Sciences, Senior Research Officer at the Department of Plague Microbiology of Irkutsk Antiplague Research Institute of Siberia and Far East of Rospotrebnadzor

**Котлов Михаил Юрьевич** – лаборант-исследователь лаборатории патофизиологии ФКУЗ Иркутский научно-исследовательский противочумный институт Сибири и Дальнего Востока Роспотребнадзора

**Kotlov Mikhail Yuryevich** – Research Assistant at the Laboratory of Pathophysiology of Irkutsk Antiplague Research Institute of Siberia and Far East of Rospotrebnadzor

**Балахонов Сергей Владимирович** – доктор медицинских наук, профессор, директор ФКУЗ Иркутский научно-исследовательский противочумный институт Сибири и Дальнего Востока Роспотребнадзора

**Balakhonov Sergey Vladimirovich** – Doctor of Medical Sciences, Professor, Director of Irkutsk Antiplague Research Institute of Siberia and Far East of Rospotrebnadzor